Porovnání bezpečnosti a účinnosti dvou disperzních hyaluronátových OVD používaných při operaci katarakty

Stodůlka Pavel[1,2], Jirátková Simona[1], Klimešová Kateřina[1], Prachařová Zuzana[1], Tihelková Eva[1], Uhlářová Petra[1], Slovák Martin[1], Randárová Eva[1]

[1]Oční klinika Gemini, Zlín
[2]Oční klinika, 3. lékařská fakulta, Univerzita Karlova, Praha



MUDr. Pavel Stodůlka, Ph.D.

Do redakce doručeno dne: 4. 5. 2026
Přijato k publikaci dne: 29. 6. 2026
Publikováno on-line: 3. 8. 2026
https://doi.org/10.31348/2026/29

Autoři práce prohlašují, že se v roce 2022 smluvně zavázali společností Rayner Group (Velká Británie), obdrželi od ní finanční podporu na provedení klinického hodnocení a publikace. Studie byla provedena v souladu s Helsinskou deklarací. Schválení udělila Etická komise Očních klinik Gemini, Česká republika.

Korespondenční adresa:
Oční klinika Gemini
U Gemini 360
760 01 Zlín
E-mail: stodulka@lasik.cz

SOUHRN

Cíle: Porovnat bezpečnost a účinnost dvou oftalmologických viskoelastických prostředků (OVD) – OphteisBio 3.0 (Rayner) a Healon Endocoat (J&J Vision) – při fakoemulzifikační operaci katarakty.
Materiál a metody: V této prospektivní, randomizované, zkoušejícím i pacientem zaslepené postmarketingové studii byli pacienti podstupující fakoemulzifikaci rozděleni k aplikaci jednoho ze dvou hyaluronátových OVD (OphteisBio 3.0 nebo Healon Endocoat). Hodnocenými parametry byla četnost pooperačních vzestupů nitroočního tlaku (NOT) ≥ 30 mmHg při kontrolním vyšetření 7. den po operaci, změny hustoty endoteliálních buněk, hodnocení chirurga, změna NOT oproti výchozí hodnotě, přítomnost zánětu a výskyt závažných či s OVD souvisejících nežádoucích příhod.
Výsledky: Do studie bylo zahrnuto 293 očí – 146 ve skupině Ophteis a 147 ve skupině Healon. Při sedmidenní kontrolní návštěvě nebyl zaznamenán žádný vzestup NOT ≥ 30 mmHg; průměrná hodnota NOT činila 14,5 mmHg ve skupině Ophteis a 14,3 mmHg ve skupině Healon. Průměrná pooperační ztráta endoteliálních buněk byla 9,8 % ve skupině Ophteis a 10,2 % ve skupině Healon bez statisticky významného rozdílu mezi oběma skupinami OVD (p = 0,6292). Sedmý den po operaci nebyl přítomen přední komorový flare u 98 % (Ophteis) a 99 % (Healon) očí; 82 % očí v obou skupinách nemělo přítomné buňky v přední komoře. Během operace ani v sedmidenním sledování nebyly zaznamenány žádné nežádoucí příhody. Nebyly zjištěny klinicky významné rozdíly mezi oběma OVD.
Závěr: OphteisBio 3.0 i Healon Endocoat vykazují srovnatelné výsledky při i po fakoemulzifikační operaci katarakty.
Klíčová slova: oftalmologické viskoelastické prostředky (OVD), operace katarakty, hyaluronát sodný, nitrooční tlak, hustota endoteliálních buněk

SUMMARY

Comparison of Safety and Efficacy of Two Dispersive Hyaluronate OVDs Used in Cataract Surgery

Purpose: To compare safety and efficacy of ophthalmic viscosurgical devices (OVDs) – OphteisBio 3.0 (Rayner) and Healon Endocoat (J&J Vision) in phacoemulsification cataract removal surgery.
Materials and Methods: In this prospective subject/evaluator-masked post-market randomized study patients undergoing phacoemulsification were assigned to receive one of two hyaluronate-based OVDs – OphteisBio 3.0 and Healon Endocoat. The outcomes were the rate of intraocular pressure (IOP) spikes ≥ 30 mmHg at the 7-day postoperative visit, endothelial cell density changes, the surgeon acceptance rate, IOP change from baseline, rates of inflammation and rates of serious and/or device-related adverse events.
Results: The study included 293 eyes – 146 in the Ophteis group and 147 in the Healon group. No IOP spikes were noted at the 7-day postoperative visit with mean IOP of 14.5 mmHg for Ophteis group and 14.3 mmHg for the Healon group. The mean endothelial cell density loss after the surgery was 9.8% in the Ophteis group and 10.2% in the Healon group with no statistically significant difference between the two OVD groups (p = 0.6292). At the 7-day visit, anterior chamber flare was absent in 98% and 99% of eyes in the Ophteis and Healon group, respectively. 82% of eyes had no anterior chamber cells at 7-day visit in both groups. No adverse events were recorded during surgery and at 7-day follow up. No clinically relevant differences were found between the two OVDs.
Conclusion: Ophteis 3.0 and Healon Endocoat have comparable results following phacoemulsification surgery.
Key words: ophthalmic viscosurgical devices (OVDs), cataract surgery, sodium hyaluronate, intraocular pressure, endothelial cell density

Čes. a slov. Oftal., 82, 2026, No. x, p.

ÚVOD

Při fakoemulzifikační operaci katarakty jsou oftalmologické viskoelastické prostředky (OVD) nezbytným nástrojem pro ochranu endotelu rohovky a dalších nitroočních struktur a pro usnadnění chirurgických kroků, jako je vytvoření kapsulorexe nebo implantace nitrooční čočky [1,2]. Řada studií porovnávala schopnost různých OVD

chránit endotel rohovky během operace katarakty, přičemž uváděná ztráta endoteliálních buněk se pohybuje mezi 4–18 % [1–12].

Disperzní OVD založené na hydrofilních polymerech s kratšími řetězci (např. hyaluronát sodný) vykazují nižší viskozitu a vysokou schopnost pokrytí povrchů ve srovnání s kohezivními OVD. Jejich přilnavost k nitroočním strukturám poskytuje velmi dobrou ochranu endotelu rohovky, avšak může prodloužit jejich odstraňování na konci operace. Úplné odstranění OVD je zásadní pro prevenci nežádoucího pooperačního zvýšení nitroočního tlaku (NOT) [13,14]. Hyaluronát je fyziologicky přítomen v oku, a proto na něm založené OVD nabízejí vysokou biokompatibilitu ve srovnání s často používanou rostlinnou hydroxypropylmethylcelulózou, u níž byly popsány alergické reakce [15].

Původně byly hyaluronátové OVD vyráběny extrakcí z živočišných tkání, např. z kohoutích hřebínků. Kvůli náročným purifikačním procesům, etickým a environmentálním otázkám, možné alergenicitě a kolísající kvalitě je tato metoda postupně nahrazována biotechnologickou výrobou. Ta umožňuje kontrolovanou a konzistentní produkci s nižším rizikem kontaminace a lepší biokompatibilitou [16]. Biotechnologické postupy použité při výrobě přípravků Healon Endocoat a OphteisBio 3.0 jsou založeny na mikrobiální fermentaci bakteriemi produkujícími hyaluronát, což zvyšuje bezpečnost OVD [17,18].

Hyaluronát sodný je viskózní v klidovém stavu, avšak jeho pseudoplastické vlastnosti umožňují snadné vytlačení roztoku kanylou při aplikaci tlaku. Po instilaci se jeho viskózní vlastnosti obnovují. Cílem této studie bylo porovnat chování dvou disperzních hyaluronátových OVD s obdobným složením – OphteisBio 3.0 (Rayner, Worthing, UK), dále označovaného jako Ophteis, a Healon Endocoat (J&J Vision, Santa Ana, CA, USA), dále označovaného jako Healon.

Zatímco Healon je široce používaný prostředek s dobře doloženým ochranným účinkem na endotel rohovky[19–22], Ophteis byl na trh uveden teprve nedávno a podle dostupných informací dosud nebyl přímo porovnán s jiným OVD. V této studii jsme proto hodnotili vliv obou OVD na ztrátu endoteliálních buněk rohovky a změny NOT po fakoemulzifikační operaci katarakty.

MATERIÁL A METODY

Design studie

Jednalo se o prospektivní, multicentrickou, randomizovanou, subjektově i hodnotitelem zaslepenou kontrolovanou studii provedenou na třech pracovištích Oční kliniky Gemini (Zlín, Vyškov, Průhonice) v České republice v období srpen 2022 až říjen 2023 (studie byla registrována v ClinicalTrials.gov pod číslem NCT05832749). Studie byla schválena Etickou komisí Očních klinik Gemini (Etická komise oční kliniky Gemini, U Gemini 360, Zlín, Česká republika; číslo schválení: 2022-06) a byla provedena v souladu s principy Helsinské deklarace. Všichni pacienti podepsali písemný informovaný souhlas před zařazením do studie.

Studie byla navržena za účelem porovnání dvou OVD s obdobným složením – Ophteis a Healon. Charakteristiky hodnocených OVD jsou uvedeny v Tabulce 1. Oba hodnocené OVD jsou sterilní nepyrogenní roztoky vysoce purifikovaného hyaluronátu sodného (30,0 mg/ml) s reologicky disperzními vlastnostmi.

Účastníci

Studie zahrnovala pacienty, kteří podstoupili primární extrakci katarakty a implantaci nitrooční čočky a splnili všechna vstupní a vylučující kritéria. Do studie mohlo být zařazeno jedno nebo obě oči pacienta (pokud operace proběhly v období trvání studie). Mohla být implantována libovolná nitrooční čočka.

Tabulka 1. Charakteristiky oftalmologické viskoelastické prostředky (OVD)

	Ophteis	Healon
Osmolalita (mOsm/kg)	300–350	320
Molární hmotnost (kg/mol)	750	800
Viskozita při nulovém smykovém napětí (mPa*s)	30 000	50 000
pH	6,8–7,6	7,0–7,5
Složení (mg/ml)		
Hyaluronát sodný	30,00	30,00
Chlorid sodný	8,00	5,00
Chlorid draselný		0,56
Chlorid vápenatý		0,36
Chlorid hořečnatý		0,22
Dihydrogenfosforečnan sodný	0,28	0,42
Hydrogenfosforečnan sodný	0,045	0,06
Acetát sodný		2,92
Citran sodný		1,28
Voda pro injekce	Quantum satis	Quantum satis
Zdroj hyaluronátu	Biofermentace	Bakteriální původ

Mezi vstupní kritéria patřila fakoemulzifikace s implantací čočky do pouzdra a absolvování sedmidenní pooperační kontroly NOT. Vylučující kritéria byla:1) abnormality zornice (nereagující, fixovaná nebo abnormálně tvarovaná zornice); 2) nedávné trauma oka nebo oční operace, která není zhojená/stabilní nebo by mohla ovlivnit vizuální výsledky či zvýšit riziko pro pacienta; 3) známý steroidní respondent; 4) oční hypertenze ≥ 20 mmHg, farmakologicky kompenzovaná oční hypertenze (bez ohledu na aktuální hodnotu NOT) nebo glaukomatózní změny na terči zrakového nervu; 5) těhotenství, plánované těhotenství, kojení nebo jiný stav spojený s hormonálními výkyvy, který by mohl vést k refrakčním změnám; 6) současná účast nebo účast v období 45 dnů před předoperační návštěvou v jiné klinické studii.

Předoperační, perioperační a pooperační postupy

Všechna oči byla alespoň jednou preoperativně vyšetřena, včetně: – hustoty endotelových buněk (ECD), axiální délky (AL), hloubky přední komory (ACD), měření NOT a biomikroskopického vyšetření na štěrbinové lampě. Peroperačně byly zaznamenány: – použitý OVD, průměrný ultrazvukový výkon (US AVE), skutečný čas fakoemulzifikace (APT), efektivní čas fakoemulzifikace (EPT = US AVE × APT), celková délka fakoemulzifikace, doba odstranění OVD a celkový čas operace. Všechny nežádoucí příhody byly zaznamenávány peroperačně i pooperačně. Pooperační kontroly proběhly první a sedmý den po operaci, kdy byl hodnocen NOT a ECD. K měření ECD byl použit spekulární mikroskop CEM-530 (Nidek), AL a ACD byly měřeny biometrickým systémem IOLMaster 500 nebo 700 (ZEISS) a NOT tonometrem Tonoref II nebo III (Nidek).

Chirurgická technika

Všechny operace byly provedeny standardní technikou fakoemulzifikace s intrakamerální anestezií přes 2,2mm limbální rohovkový řez vedený na nejstrmějším rohovkovém meridiánu za účelem snížení rohovkového astigmatismu. Předoperačně byly zornice dilatovány topickou aplikací 1% cyklopentolátu (Cyclogyl™, Alcon Laboratories, Inc.), 10% fenylefrinu (Neosynephrin™, Ursapharm, Německo) a 0,5% tropikamidu (Unitropic™, Unimed Pharma, Slovensko), přičemž každá látka byla aplikována v desetiminutových intervalech po dobu 30 minut. Na začátku každé operace byla instilována topická anestezie tvořená 0,4% oxybuprokain-hydrochloridem (Benoxi®, Unimed Pharma, Slovensko) a 1% tetrakain-hydrochloridem (magistraliter připravované oční kapky, Česká republika). Po standardním sterilním čištění a zakrytí byl proveden 2,2mm rohovkový tunelový řez následovaný dvěma paracentézami.

Disperzní OVD, Ophteis nebo Healon, byl injikován do přední komory k pokrytí endotelu rohovky před provedením kontinuální kruhové kapsulorexe. Následovala hydrodisekce a poté fakoemulzifikace jádra čočky a aspirace kortikálních zbytků. Po implantaci nitrooční čočky do pouzdra byl aplikovaný OVD zcela odstraněn pomocí *anterior chamber maintainer* napojeného na fyziologický roztok (BSS). Operační rány byly hydratovány BSS a jejich těsnost a případná oční hypotonie nebo hypertonie byly zkontrolovány palpací. Pooperační léčba zahrnovala aplikaci očních kapek s tobramycinem a dexamethasonem (Tobradex™, Alcon Laboratories, Inc.) pětkrát denně během prvních tří pooperačních dnů a poté třikrát denně až do spotřebování balení; dále oční kapky s diclofenakem v kapkách (Dicloabak™, Laboratoires Théa, Francie) třikrát denně až do spotřebování balení.

Hodnocené parametry

Primárním sledovaným parametrem byl výskyt NOT ≥ 30 mmHg při sedmidenní kontrole. Sekundární výsledky zahrnovaly změnu ECD mezi výchozí hodnotou a sedmidenní kontrolou a míru uživatelské spokojenosti chirurga s použitým OVD, hodnocenou pomocí dotazníku na konci každé operace. Hodnoceny byly celkový výkon, snadnost injekce, vhodnost viskozity, adherence k endotelu, udržení přední komory, množství bublinek, transparence, manipulace s tkáněmi, snadnost implantace čočky a snadnost odstranění OVD. Hodnocení probíhalo na pětibodové škále. Uživatelská spokojenost byla definována jako hodnota od 5 do 1, přičemž 5 představovala nejlepší možné hodnocení a 1 nejhorší. Pro účely analýzy bylo skóre 5 definováno jako vynikající, skóre 3 a 4 jako přijatelné a skóre 1 a 2 jako nepřijatelné. Dále byly vyhodnoceny pooperační edém rohovky, buňky a flare v přední komoře dle tabulek A a B uvedených v doplňkovém materiálu.

Velikost souboru

Velikost souboru 133 očí v každé skupině OVD byla stanovena na základě primárního cílového ukazatele, kterým byla frekvence vzestupu NOT při sedmidenní pooperační návštěvě, s cílem prokázat ekvivalenci mezi skupinami OVD. Velikost souboru 133 očí na skupinu poskytuje 80% sílu testu pro prokázání ekvivalence, za předpokladu ekvivalenčního limitu ±8,5 %, očekávané frekvence vzestupů NOT 8,5 % v kontrolní skupině a hladiny alfa 0,05. Předpokládá se, že 10% randomizovaných očí nebude mít k dispozici sedmidenní pooperační měření NOT. Proto byl cílový počet stanoven na 148 subjektů v každé skupině (celkem 296).

Randomizace a zaslepení

Randomizační seznam byl vytvořen biostatistikem pro každé investigativní pracoviště. Každé oko bylo náhodně přiřazeno k aplikaci OVD Ophteis nebo OVD Healon v poměru 1:1. Randomizace proběhla poté, co subjekt podepsal informovaný souhlas a splnil všechna vstupní a vylučovací kritéria.

V rámci randomizace a zaslepení byly injektory označeny číslem pacienta podle randomizačního kódu. Během operace zdravotní sestra zakryla štítek a obchodní název na injekční stříkačce sterilní páskou a předala stříkačku chirurgovi. Dále byl personál provádějící vyšetření při sedmidenní pooperační kontrole rovněž zaslepen vůči náhodně přiřazenému OVD. Personál pověřený otevřením OVD a jeho předáním chirurgovi se nepodílel na pooperačním hodnocení.

Statistická analýza

K popisu dat byla použita deskriptivní statistika – průměr, směrodatná odchylka (SD), medián, minimum (min) a maximum (max). Protože Shapiro-Wilkův test neprokázal normalitu dat, byl pro testování rozdílů mezi předoperačními a pooperačními hodnotami použit neparametrický Wilcoxonův párový test, pro testování rozdílů mezi skupinou OVD Ophteis a kontrolní skupinou OVD Healon Mann-Whitneyho test a pro kontingenční tabulky Fisherův exaktní test. Hodnota $p < 0,05$ byla považována za statisticky signifikantní. Pro všechny statistické výpočty byl použit software GraphPad Prism (verze 10.1.0).

Počet a procento očí s uživatelským hodnocením výborné, nebo přijatelné byly začleněny podle skupin OVD a analyzovány metodou non-inferiority s non-inferioritní hranicí 15 %. Pro hodnocení byla použita dolní hranice dvoustranného 90% intervalu spolehlivosti (CI) rozdílu v míře uživatelského hodnocení mezi skupinou Ophteis a skupinou Healon. Kromě toho byla každá otázka z dotazníku pro vyšetřující shrnuta pomocí četností a procent podle skupiny OVD.

Analýza byla provedena na úrovni očí. Ve studii bylo standardně zařazeno jedno oko na pacienta; pouze v jednom případě byly zařazeny obě oči téhož pacienta. Vzhledem k minimálnímu podílu takto zařazených očí nebyl předpokládaný vliv korelace mezi oběma očima na výsledky statistické analýzy považován za významný a nebyla provedena zvláštní statistická korekce.

VÝSLEDKY

Předoperační a peroperační charakteristiky

Do studie bylo zařazeno 293 očí 146 pacientů, která byla náhodně přiřazena k jednomu ze dvou OVD, přičemž 146 očí bylo ve skupině Ophteis a 147 ve skupině Healon. Předoperační a peroperační charakteristiky jsou shrnuty v Tabulce 2. Mezi skupinami nebyly zjištěny žádné statisticky významné rozdíly ve všech předoperačních ani peroperačních parametrech.

Nitrooční tlak

NOT do jedné hodiny po operaci mírně poklesl ve srovnání s předoperační hodnotou, a to s mediánem změny -2,0 mmHg a maximální hodnotou NOT 24,0 mmHg ve skupině Ophteis, a s mediánem změny -2,5 mmHg a maximální hodnotou NOT 32,3 mmHg ve skupině Healon (Graf 1, Tabulka C v doplňkovém materiálu). Ve skupině Healon vykázala dvě oči (2 %) NOT ≥ 30 mmHg (32,0 a 32,3 mmHg).

Při pooperační kontrole 7. den nebyl ve žádné ze skupin zaznamenán výskyt nárůstu NOT ≥ 30 mmHg. Maximální pooperační NOT činil 27,0 mmHg ve skupině Ophteis a 27,3 mmHg ve skupině Healon, s mediánem změny -1,0 mmHg v obou skupinách ve srovnání s předoperační hodnotou (Graf 1, Tabulka C v doplňkovém materiálu). Mezi skupinami nebyl předoperačně ani pooperačně zjištěn statisticky významný rozdíl v NOT.

Tabulka 2. Předoperační a peroperační charakteristiky

Proměnná	Ophteis (n = 146)	Healon (n = 147)	*p* hodnota
Věk (roky)			
Průměr ±SD	71,4 ±7,7	71,2 ±7,9	0,9115
Medián (rozsah)	72,5 (54–89)	72,0 (51–87)	
Poměr pohlaví (muži:ženy)	60:86	59:88	0,9056
ECD (buněk/mm²)			
Průměr ±SD	2566 ±337	2630 ±313	0,1046
Medián (rozsah)	2587 (979–3377)	2648 (1063–3426)	
AL (mm)			
Průměr ±SD	23,35 ±0,97	23,48 ±1,16	0,5117
ACD (mm)			
Průměr ±SD	3,10 ±0,35	3,13 ±0,40	0,3915
NOT (mmHg)			
Průměr ±SD	15,4 ±3,0	15,0 ±2,8	0,1665
Medián (rozsah)	15,6 (8,5–23,0)	15,0 (9,5–23,0)	
US AVE (%)			
Průměr ±SD	14,44 ±8,59	14,35 ±9,05	0,7329
Medián (rozsah)	12,00 (1,00–43,00)	11,00 (2,00–42,00)	
APT (s)			
Průměr ±SD	25,80 ±16,14	25,12 ±15,45	0,9191
Medián (rozsah)	22,67 (1,11–116,99)	24,09 (0,86–112,47)	
EPT (s)			
Průměr ±SD	3,99 ±2,59	3,94 ±3,24	0,3688
Medián (rozsah)	3,84 (0,02–13,68)	3,35 (0,05–20,72)	

n – počet očí, SD – směrodatná odchylka, ECD – hustota endoteliálních buněk, AL – axiální délka, ACD – hloubka přední komory, NOT – nitrooční tlak, US AVE – průměrný ultrazvukový výkon, APT – skutečný čas fakoemulzifikace, EPT – efektivní čas fakoemulzifikace

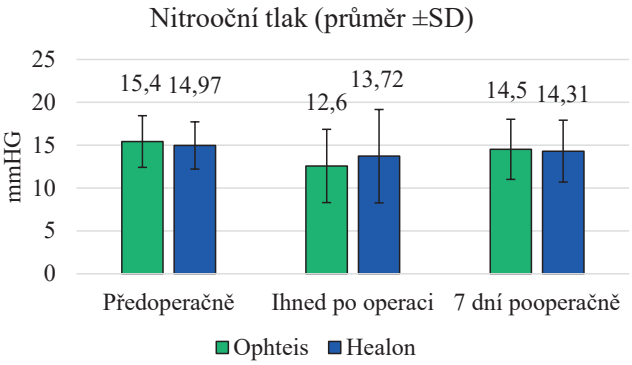

Graf 1. Nitrooční tlak ve dvou pooperačních skupinách – před operací, do jedné hodiny a 7 dní po operaci

Hustota endoteliálních buněk rohovky

Operace vedla v obou skupinách k významnému poklesu ECD při porovnání hodnot před operací a při 7denní kontrole (Wilcoxonův test, p < 0,0001), s mediánem změny -88 buněk/mm² ve skupině Ophteis a -76 buněk/mm² ve skupině Healon, což odpovídá průměrné ztrátě endoteliálních buněk 9,8 % a 10,2 % oproti výchozí hodnotě (Graf 2A, Tabulka D v doplňkovém materiálu). Nicméně, mezi skupinami OVD nebyl zaznamenán statisticky významný rozdíl (Mann-Whitneyho test, p = 0,6292).

Přibližně ¾ očí v obou skupinách měly při sedmidenní kontrole pokles ECD do 10 % vzhledem k předoperační hodnotě. 12 očí (9 %) ve skupině Ophteis a 12 očí (8 %) ve skupině Healon zaznamenalo ztrátu vyšší než 30 % (Graf 2B), přičemž minimální hodnota ECD činila 574 buněk/mm² ve skupině Ophteis a 492 buněk/mm² ve skupině Healon. V obou případech byl výraznější pokles ECD pravděpodobně způsobena tvrdou kataraktou a prodloužením délky fakoemulzifikace.

Štěrbinová lampa / komplikace

Nebyla zaznamenána žádná závažná nežádoucí příhoda související se studovanými OVD. Celkový výskyt edému rohovky (stupeň 1–3) při sedmidenní kontrole byl statisticky nevýznamně vyšší (p = 0.1935) ve skupině Ophteis (15 %) oproti skupině Healon (10 %), avšak většina případů byla stupně 1 (20 z 22 očí ve skupině Ophteis, 10 z 14 očí ve skupině Healon) (Tabulka E v doplňkovém materiálu).

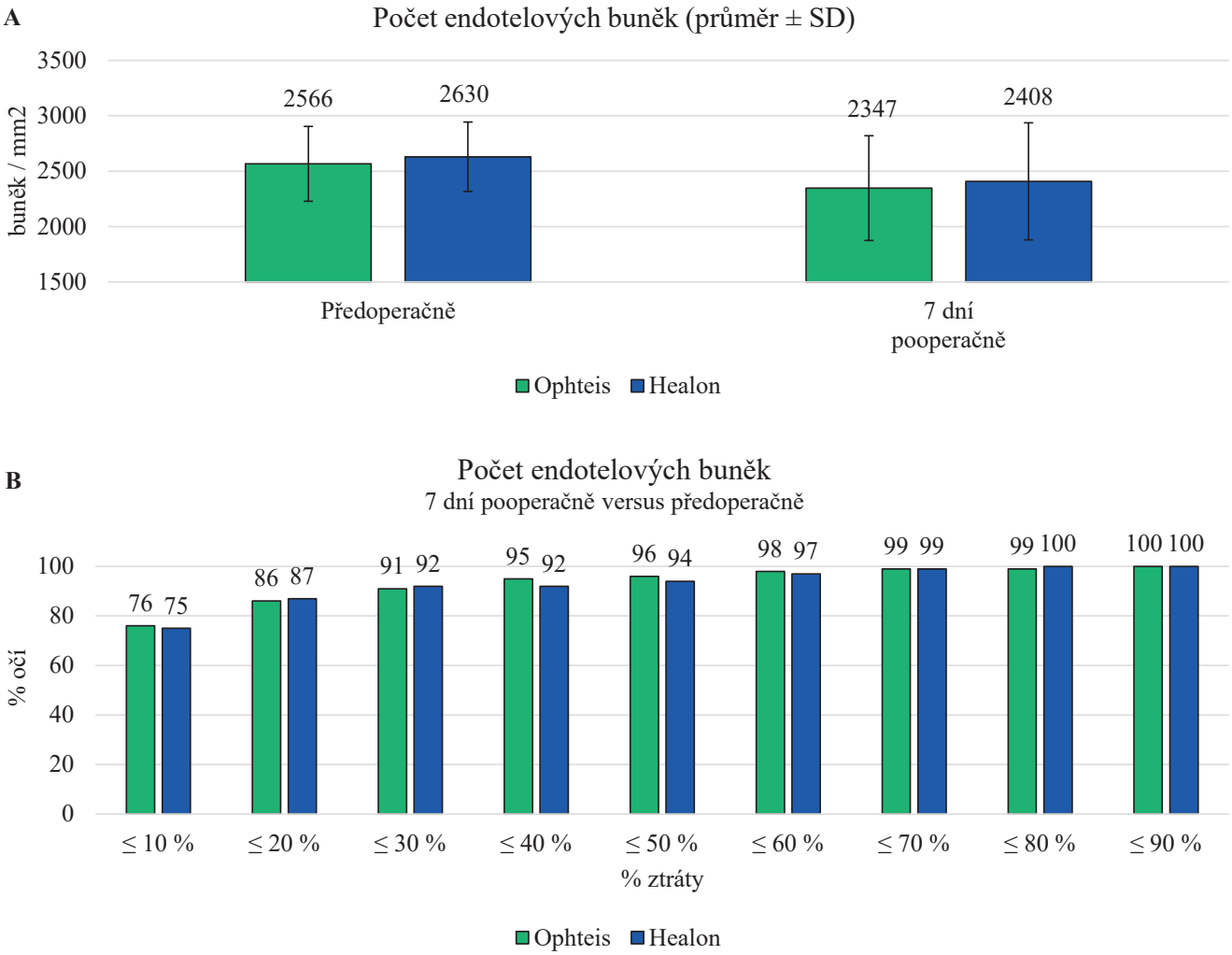

Graf 2. Hustota endoteliálních buněk (buňky/mm²) ve dvou skupinách – (**A**) před operací a (**B**) 7.den po operaci. Histogram ztráty hustoty endoteliálních buněk

Pokud jde o známky zánětu, 82 % očí v obou skupinách nemělo při sedmidenní kontrole žádné buňky v přední komoře (Tabulka F v doplňkovém materiálu) a pouze 2 % a 5 % očí vykazovalo přítomnost buněk stupně 1+ nebo vyšší ve skupině Ophteis a Healon. Při sedmidenní kontrole nebyl zjištěn flare v přední komoře v 98 % očí ve skupině Ophteis a 99 % očí ve skupině Healon.

Subjektivní hodnocení OVD během operace

Statisticky významný rozdíl byl nalezen u parametrů snadnost injektáže (otázka 2) ($p < 0{,}0001$) a transparentnost/viditelnost (otázka 7) ($p = 0.0335$), kde byly hodnoty udělené operatérem mírně vyšší ve skupině Healon. Ostatní hodnocené parametry byly mezi skupinami OVD srovnatelné na základě odpovědí operatérů (Graf 3).

Operační parametry

Celková délka operace byla v obou skupinách srovnatelná. Rozdíl v čase potřebném k odstranění OVD v sekundách byl statisticky významný, s průměrným časem 69 s ve skupině Ophteis a 80 s ve skupině Healon; rozdíl je však klinicky nevýznamný (Tabulka 3).

DISKUZE

V moderní fakoemulzifikační chirurgii katarakty jsou OVD nezbytné pro snížení pooperačního poškození rohovky, protože endotel rohovky tvoří křehká jednovrstevná linie buněk s omezenou schopností regenerace, která je zásadní pro udržení transparence a hydratace rohovky

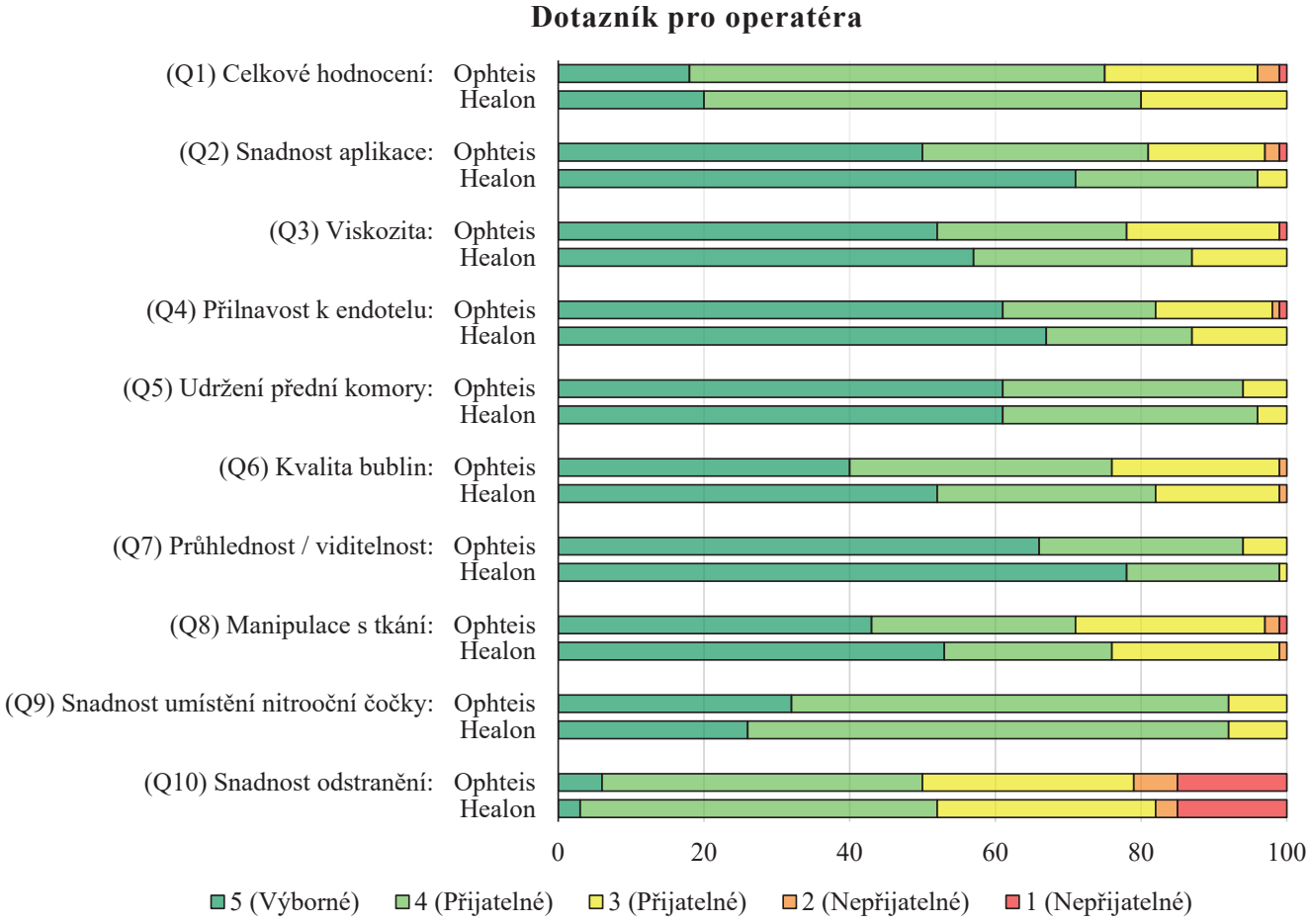

Graf 3. Výsledky subjektivního dotazníku vyplněného chirurgy

Tabulka 3. Operační parametry

		n	průměr	SD	medián	min	max	*p*
Doba odstranění OVD (min:sec)	**Ophteis**	130	01:09	00:48	01:01	00:01	03:56	0,0338
	Healon	136	01:20	00:51	01:09	00:02	05:26	
Délka operace (min:sec)	**Ophteis**	131	08:37	02:38	08:19	04:54	19:41	0,566
	Healon	136	08:45	02:32	08:12	05:03	20:14	

[23]. Spolu se zdokonalením chirurgické techniky přispěly OVD ke snížení výskytu zánětu a traumatizace rohovky, které dříve často oddalovaly obnovení zrakových funkcí [24]. Disperzní OVD na bázi hyaluronátu sodného vykazují výbornou biokompatibilitu, vysokou schopnost pokrytí a vyšší ochranu endoteliálních buněk ve srovnání s disperzními OVD na bázi hydroxypropylmetylcelulózy nebo s kohezivními hyaluronátovými OVD, což je dáno jejich reologickými a protizánětlivými vlastnostmi [25]. Tato studie porovnávala dva disperzní hyaluronátové OVD se srovnatelným složením – 30 mg/ml hyaluronátu sodného s molární hmotností 750–800 kg/mol, vyráběných mikrobiální biotechnologií.

Navzdory mírným rozdílům ve výrobním procesu hyaluronátu a viskozitě OVD byly oba testované přípravky účinné v ochraně endotelu rohovky a nezpůsobily pooperační elevaci nitroočního tlaku (NOT). Vzhledem k tomu, že časná pooperační elevace NOT je častou komplikací operace katarakty a výrazná či protrahovaná hypertenze může vést k edému rohovky, bolesti či závažným komplikacím [26], byla věnována zvláštní pozornost kompletnímu odstranění zbytků OVD na konci operace, aby se předešlo mechanické obstrukci trabekulární odtokové cesty.

Úplné odstranění OVD spolu se správnou hydratací oka po operaci vedlo k nulovému výskytu NOT ≥ 30 mmHg ve skupině Ophteis. Dva případy zvýšeného NOT ve skupině Healon detekované během první pooperační hodiny se během týdne spontánně normalizovaly. Absence nárůstu NOT ≥ 30 mmHg při sedmidenní kontrole a medián změny NOT -1,0 mmHg v obou skupinách ukazuje na úspěšné odstranění obou OVD a potvrzuje jejich bezpečnost.

Pokles NOT po operaci byl zaznamenán opakovaně a je pravděpodobně způsoben zlepšeným prouděním komorové tekutiny v přední komoře [27–29], což vysvětluje zjištěné statistické rozdíly. Pooperační pokles NOT v obou skupinách je v souladu s dříve publikovanými studiemi zabývajícími se použitím OVD při operaci katarakty [8,12].

Účinnost OVD chránit endotel rohovky byla hodnocena pomocí poklesu ECD po operaci oproti baseline. Aplikace OVD do přední komory zabránila během fakoemulzifikace poškození endotelu u většiny pacientů. V obou skupinách byla průměrná ztráta ECD přibližně 10 % a až 75 % očí vykazovalo pokles do 10 % oproti předoperační hodnotě při sedmidenní kontrole. Na rozdíl od řady předchozích studií [8,10–12,30] tato studie nezahrnovala restriktivní kritéria a nebyly vyloučeny oči s ECD < 1500 buněk/mm^2, tvrdou kataraktou, pseudoexfoliací, mělkou přední komorou, slabou dilatací, použitím Malyuginova kroužku, syndromem vlající duhovky (IFIS) či zónulolýzou s implantací kapsulárního tenzního kroužku (CTR). Přesto se podařilo udržet průměrnou ztrátu endotelu na nízké úrovni, v rozmezí hodnot publikovaných v literatuře, kde pokles ECD při použití disperzních nebo kohezivních OVD (samostatně či sekvenčně) činil 4–18 % [1–9,11,12,31]. Výraznější ECD ztráty ≥ 30 % byly způsobeny prodlouženou dobou fakoemulzifikace u tvrdých katarakt a nevykazovaly rozdíl mezi skupinami. Minimální ECD při sedmidenní kontrole však v žádném případě neklesla pod kritickou hranici (400–500 buněk/mm^2) nutnou k zachování odvodní funkce endotelu [32–34].

Kromě změn NOT a ECD byl rovněž hodnocen výskyt korneálního edému, flare a přítomnost buněk v přední komoře. Po 7 dnech nebyl pozorován edém rohovky u 85 % očí ve skupině Ophteis a 90 % očí ve skupině Healon. Mírně vyšší výskyt edému rohovky ve skupině Ophteis (15 %) oproti skupině Healon (10 %) nebyl statisticky významný a lze jej považovat za klinicky irelevantní. U většiny případů se jednalo o edém stupně 1; pouze jedno oko ve skupině Healon mělo edém stupně 3. Výskyt edému byl očekávaný vzhledem k časné pooperační kontrole a nevyžadoval u nikoho žádnou intervenci.

Subjektivní hodnocení OVD ukázalo, že oba přípravky byly operatéry dobře přijímány. Analýza jednotlivých parametrů odhalila statisticky významné rozdíly ve dvou položkách, avšak počet hodnocení „nepřijatelné“ byl v obou skupinách nízký a domníváme se, že tyto rozdíly nemají klinický dopad na celkovou použitelnost zařízení.

Vynikající schopnost disperzních OVD pokrývat a chránit endotel rohovky má svou nevýhodu na konci operace, protože jejich odstranění z přední komory není tak snadné jako u vysoce viskózních kohezivních OVD [35]. Kompletní odstranění disperzních OVD může vyžadovat delší aspiraci/irigaci, což by mohlo vést k dodatečné ztrátě endotelu. Oba studované OVD byly odstraněny relativně rychle (přibližně do 1 minuty) oproti průměrné délce operace téměř 9 minut. OVD Ophteis byl odstraněn rychleji než Healon ($p = 0,0338$), avšak tento rozdíl neovlivnil celkovou dobu operace ($p = 0,566$).

Limitací studie je relativně krátká doba sledování 7 dní, která je dostatečná pro hodnocení časné bezpečnosti a účinnosti OVD, neumožňuje však posoudit dlouhodobější vývoj hustoty endoteliálních buněk ani případné přetrvávání rozdílů mezi sledovanými skupinami. Toto časové schéma odpovídá běžné klinické praxi našeho pracoviště, kdy jsou pacienti po časném pooperačním období dále sledováni svými ambulantními oftalmology.

ZÁVĚRY

Do naší studie byli zahrnuti pacienti s různými očními nálezy, kteří podstoupili fakoemulzifikační operaci katarakty s použitím OVD. Vzhledem k vysokému počtu zahrnutých očí byla pooperační kontrola omezena na 7. den. Nebyly zjištěny žádné klinicky relevantní rozdíly mezi porovnávanými OVD ve vztahu k dočasným vzestupům NOT, průměrnému NOT, traumatu rohovkového endotelu ani zánětlivým projevům. Výraznější ztráty ECD se vyskytly jen u jednotlivých případů s tvrdou kataraktou a prodlouženou dobou fakoemulzifikace. Závěrem lze říci, že OphteisBio 3.0 a Healon Endocoat mají srovnatelný ochranný účinek na endoteliální buňky rohovky a podobný vliv na zvýšení nitroočního tlaku. Obě viskoelastika byla bezpečná, vysoce účinná a chirurgy dobře přijímána.

DOPLŇKOVÝ MATERIÁL

Tabulka A. Hodnocení edému rohovky

Kvalita	Edém rohovky
0	Zcela čirá rohovka
1	Ložisková exsudace ve stromatu
2	Zvýšení tloušťky stromatu
3	Výrazné zvýšení tloušťky a exsudace

Tabulka B. Přední komorové buňky a stupnice zákalu v přední komoře (flare)

Stupnice	Buňky	Flare
0	< 1	Žádný
0,5+	1–5	–
1+	6–15	Slabý
2+	16–25	Střední
3+	26–50	Značný
4+	> 50	Intenzivní

Tabulka C. Změny nitroočního tlaku (NOT)

Změny NOT	Ophteis		Healon	
	Předoperačně vs. ihned po operaci	Předoperačně vs. 7 dní po operaci	Předoperačně vs. ihned po operaci	Předoperačně vs. 7 dní po operaci
Počet	116	141	118	147
Průměr	-2,9	-0,9	-1,2	-0,7
SD	4,6	2,8	5,4	2,6
Medián	-2,5	-1,0	-2,0	-1,0
Minimum	-13,0	-10,0	-12,0	-5,5
Maximum	10,0	8,5	16,6	13,0
P hodnota	**< 0,0001**	**< 0,0001**	**0,0032**	**0,0004**

NOT – nitrooční tlak; SD – směrodatná odchylka

Tabulka D. Změny v hustotě endotelových buněk (ECD) mezi sedmidenní návštěvou a výchozím stavem

Změny ECD	Ophteis	Healon
Počet	137	145
Průměr	-228,7 (-9,8 %)	-221,8 (-10,2 %)
SD	403,1 (14,3 %)	398,8 (15,7 %)
Medián	-88 (-4,4 %)	-76 (-4,0 %)
Minimum	-2636 (-82,1 %)	-2023 (-74,0 %)
Maximum	164 (0 %)	341 (0 %)
P hodnota	**< 0,0001**	**< 0,0001**

ECD – hustota endotelových buněk; SD – směrodatná odchylka

Tabulka E. Štěrbinová lampa – stav rohovky

Stav rohovky			
	Stupnice	Ophteis	Healon
Edém rohovky	0	120 (85 %)	133 (90 %)
	1	20 (14 %)	10 (7 %)
	2	2 (1 %)	3 (2 %)
	3	0 (0 %)	1 (1 %)

Tabulka F. Štěrbinová lampa – známky zánětu

Příznaky zánětu			
	Stupnice	**Ophteis**	**Healon**
Buňky v přední komoře	0	115 (82 %)	120 (82 %)
	0,5+	23 (16 %)	19 (13 %)
	1+ nebo více	3 (2 %)	8 (5 %)
Flare v přední komoře	0	138 (98 %)	146 (99 %)
	1+ nebo více	3 (2 %)	1 (1 %)

LITERATURA

1. Miyata K, Nagamoto T, Maruoka S, et al. Efficacy and safety of the soft-shell technique in cases with a hard lens nucleus. J Cataract Refract Surg. 2002;28:1546-1550. doi.org/10.1016/S0886-3350(02)01323-8
2. Vajpayee RB, Verma K, Sinha R, et al. Comparative evaluation of efficacy and safety of ophthalmic viscosurgical devices in phacoemulsification. BMC Ophthalmol. 2005;5:17. doi.org/10.1186/1471-2415-5-17
3. Storr-Paulsen A, Nørregaard JC, Farik G, et al. The influence of viscoelastic substances on the corneal endothelial cell population during cataract surgery: A prospective study of cohesive and dispersive viscoelastics. Acta Ophthalmol Scand 2007;85:183-187. doi.org/10.1111/j.1600-0420.2006.00784.x
4. Moschos mm, Chatziralli IP, Sergentanis TN. Viscoat versus Visthesia during phacoemulsification cataract surgery: corneal and foveal changes. BMC Ophthalmol. 2011;11:9. doi.org/10.1186/1471-2415-11-9
5. Van Den Bruel A, Gailly J, Devriese S, et al. The protective effect of ophthalmic viscoelastic devices on endothelial cell loss during cataract surgery: a meta-analysis using mixed treatment comparisons. Br J Ophthalmol. 2011;95:5-10. doi.org/10.1136/BJO.2009.158360
6. Holzer MP, Tetz MR, Auffarth GU, et al. Effect of Healon5 and 4 other viscoelastic substances on intraocular pressure and endothelium after cataract surgery. J Cataract Refract Surg. 2001;27:213-218. doi.org/10.1016/S0886-3350(00)00568-X
7. Maár N, Graebe A, Schild G, et al. Influence of viscoelastic substances used in cataract surgery on corneal metabolism and endothelial morphology: comparison of Healon and Viscoat. J Cataract Refract Surg. 2001;27:1756-1761. doi.org/10.1016/S0886-3350(01)00985-3
8. Auffarth GU, Auerbach FN, Rabsilber T, et al. Comparison of the performance and safety of 2 ophthalmic viscosurgical devices in cataract surgery. J Cataract Refract Surg. 2017;43:87-94. doi.org/10.1016/J.JCRS.2016.10.025
9. Papaconstantinou D, Karmiris T, Diagourtas A, et al. Clinical trial evaluating Viscoat and Visthesia ophthalmic viscosurgical devices in corneal endothelial loss after cataract extraction and intraocular lens implantation. Cutan Ocul Toxicol. 2014;33:173-180. doi.org/10.3109/15569527.2013.845835
10. Holzer MP, Tetz MR, Auffarth GU, et al. Effect of healon5 and 4 other viscoelastic substances on intraocular pressure and endothelium after cataract surgery. J Cataract Refract Surg. 2001;27:213-218. doi.org/10.1016/S0886-3350(00)00568-X
11. Praveen MR, Koul A, Vasavada AR, et al. DisCoVisc versus the soft-shell technique using Viscoat and Provisc in phacoemulsification: Randomized clinical trial. J Cataract Refract Surg 2008;34:1145-1151. doi.org/10.1016/J.JCRS.2008.03.019
12. Wood K, Pessach Y, Kovalyuk N, et al. Corneal endothelial cell loss and intraocular pressure following phacoemulsification using a new viscous-cohesive ophthalmic viscosurgical device. Int Ophthalmol. 2024;44:10. doi.org/10.1007/S10792-024-02997-Y
13. Arshinoff SA, Wong E. Understanding, retaining, and removing dispersive and pseudodispersive ophthalmic viscosurgical devices. J Cataract Refract Surg. 2003;29:2318-2323. doi.org/10.1016/j.jcrs.2003.09.045
14. Oshika T, Okamoto F, Kaji Y, et al. Retention and removal of a new viscous dispersive ophthalmic viscosurgical device during cataract surgery in animal eyes. Br J Ophthalmol 2006;90:485-487. doi.org/10.1136/BJO.2005.085969
15. Munk SJ, Heegaard S, Mosbech H, et al. Two episodes of anaphylaxis following exposure to hydroxypropyl methylcellulose during cataract surgery. J Cataract Refract Surg. 2013;39:948-951. doi.org/10.1016/J.JCRS.2013.02.034
16. Ucm R, Aem M, Lhb Z, et al. Comprehensive review on biotechnological production of hyaluronic acid: status, innovation, market and applications. Bioengineered. 2022;13(4):9645-9661. doi.org/10.1080/21655979.2022.2057760
17. Rayner. rayner.com/en/ovd/ophteisbio/ 2024.
18. Johnson & Johnson Vision. www.accessdata.fda.gov/cdrh_docs/pdf11/P110007c.pdf 2024
19. Yildirim TM, Auffarth GU, Son HS, et al. Dispersive viscosurgical devices demonstrate greater efficacy in protecting corneal endothelium in vitro. BMJ Open Ophthalmol. 2019;4:227. doi.org/10.1136/BMJOPHTH-2018-000227
20. Wüst M, Matten P, Nenning M, et al. Thickness of the Protective Layers of Different Ophthalmic Viscosurgical Devices During Lens Surgery in a Porcine Model. Transl Vis Sci Technol. 2022 Feb 1;11(2):28. doi.org/10.1167/tvst.11.2.28
21. Kretz FTA, Limberger IJ, Auffarth GU. Corneal endothelial cell coating during phacoemulsification using a new dispersive hyaluronic acid ophthalmic viscosurgical device. J Cataract Refract Surg. 2014;40:1879-1884. doi.org/10.1016/J.JCRS.2014.04.025
22. Karaca C, Ozkose M, Unlu M, et al. Comparison of corneal wetting properties of different dispersive ophthalmic viscosurgical devices. Retina. 2018;38:2137-2142. doi.org/10.1097/IAE.0000000000001854
23. Bourne WM. Biology of the corneal endothelium in health and disease. Eye (Lond). 2003;17:912-918. doi.org/10.1038/SJ.EYE.6700559
24. Malvankar-Mehta MS, Fu A, Subramanian Y, et al. Impact of Ophthalmic Viscosurgical Devices in Cataract Surgery. J Ophthalmol. 2020;2020:7801093. doi.org/10.1155/2020/7801093
25. Storr-Paulsen A, Nørregaard JC, Farik G, et al. The influence of viscoelastic substances on the corneal endothelial cell population during cataract surgery: A prospective study of cohesive and dispersive viscoelastics. Acta Ophthalmol Scand. 2007;85:183-187. doi.org/10.1111/J.1600-0420.2006.00784.X
26. Rhee DJ. Intraocular pressure trends aftersupranormal pressurization to aid closure of sutureless cataract wounds. J Cataract Refract Surg. 1999;25:546-549. doi.org/10.1016/S0886-3350(99)80053-4
27. Wang SY, Azad AD, Lin SC, et al. Intraocular Pressure Changes after Cataract Surgery in Patients with and without Glaucoma: An Informatics-Based Approach. Ophthalmol Glaucoma. 2020;3:343-349. doi.org/10.1016/J.OGLA.2020.06.002
28. Ling JD, Bell NP. Role of Cataract Surgery in the Management of Glaucoma. Int Ophthalmol Clin 2018;58:87. doi.org/10.1097/IIO.0000000000000234
29. Mansberger SL, Gordon MO, Jampel H, et al. Reduction in intraocular pressure after cataract extraction: the Ocular Hypertension Treatment Study. Ophthalmology. 2012;119:1826. doi.org/10.1016/J.OPHTHA.2012.02.050

30. Storr-Paulsen A, Nørregaard JC, Farik G, et al. The influence of viscoelastic substances on the corneal endothelial cell population during cataract surgery: A prospective study of cohesive and dispersive viscoelastics. Acta Ophthalmol Scand. 2007;85:183-187. doi.org/10.1111/j.1600-0420.2006.00784.x
31. Zetterström C, Laurell CG. Comparison of endothelial cell loss and phacoemulsification energy during endocapsular phacoemulsification surgery. J Cataract Refract Surg. 1995;21:55-58. doi.org/10.1016/S0886-3350(13)80480-4
32. Ventura S, Wälti R, Böhnke M. Corneal thickness and endothelial density before and after cataract surgery. Br J Ophthalmo.l 2001;85:18-20. doi: 10.1136/bjo.85.1.18
33. Duman R, Tok Çevik M, Görkem Çevik S, et al. Corneal endothelial cell density in healthy Caucasian population. Saudi J Ophthalmol. 2016;30:236. doi.org/10.1016/J.SJOPT.2016.10.003
34. Vaiciuliene R, Rylskyte N, Baguzyte G, et al. Risk factors for fluctuations in corneal endothelial cell density (Review). Exp Ther Med. 2022;23:129. doi.org/10.3892/ETM.2021.11052
35. Oshika T, Okamoto F, Kaji Y, et al. Retention and removal of a new viscous dispersive ophthalmic viscosurgical device during cataract surgery in animal eyes. Brit J Ophthalmol. 2006;90:485-487. doi.org/10.1136/BJO.2005.085969