

# Využití moderních biomarkerů poškození povrchu oka pro časný záchyt změn u pacientů s diabetem 1. typu. Pilotní studie

Štorm Josef<sup>1</sup>, Burdová Česká Marie<sup>1</sup>, Uhlík Jiří<sup>2</sup>,  
Minaříková Marcela<sup>3</sup>, Lainová Vrabcová Tereza<sup>1</sup>, Hložánek  
Martin<sup>1</sup>, Mahelková Gabriela<sup>1,3</sup>



MUDr. Josef Štorm

<sup>1</sup>Oční klinika dětí a dospělých 2. Lékařské fakulty a Fakultní nemocnice v Motole

<sup>2</sup>Ústav histologie a embryologie 2. Lékařské fakulty Univerzity Karlovy

<sup>3</sup>Ústav fyziologie 2. Lékařské fakulty Univerzity Karlovy

Do redakce doručeno dne: 28. 9. 2024

Přijato k publikaci dne: 8. 11. 2024

Publikováno on-line: 17. 1. 2025

*Autoři práce prohlašují, že vznik i téma odborného sdělení a jeho zveřejnění není ve střetu zájmů a není podpořeno žádnou farmaceutickou firmou. Práce nebyla zadána jinému časopisu ani jinde otištěna, s výjimkou kongresových abstrakt a doporučených postupů.*

Korespondenční adresa:

V Úvalu 84

150 00 Praha

Česká republika

E-mail: storm.vyzkum@gmail.com

## SOUHRN

Pacienti se syndromem suchého oka tvoří významnou část každodenní oftalmologické péče. Mezi rizikové faktory rozvoje syndromu suchého oka patří i diabetes mellitus. Významnou roli zde hrají změny homeostázy slzného filmu, chronický zánět povrchu oka a doprovázející patologie povrchových nervových vláken rohovky.

Cílem této práce bylo popsat stav moderních biomarkerů poškození povrchu oka u pacientů s diabetem 1. typu a posoudit jejich využitelnost pro časný záchyt rozvoje syndromu suchého oka.

**Materiál a metodika:** Do studie bylo zahrnuto celkem 19 pacientů s diabetem 1. typu a 15 pacientů v kontrolní skupině. Pacienti podstoupili detailní vyšetření povrchu oka, odběr biomateriálu k laboratorní analýze hladin matrixové metaloproteinázy 9 (MMP-9), exprese HLA-DR epitelii a snímání rohovky pomocí rohovkového konfokálního mikroskopu.

**Výsledky:** Ve skupině pacientů s diabetem 1. typu byla statisticky významně nižší celková délka nervových vláken ( $p = 0,0482$ ). Osmolarita, citlivost rohovky, vitální barvení povrchu oka, tear break-up time (TBUT) ani MMP-9 v slzném filmu se mezi skupinami statisticky významně nelišily ( $p = 0,8272$ ,  $p = 0,6029$ ,  $p = 0,3507$ ,  $p = 0,7561$  a  $p = 0,0826$  respektive). HLA-DR exprese byla testována na skupině 10 pacientů s diabetem 1. typu a 8 pacientech kontrolní skupiny a u obou skupin byla mírná nebo žádná ( $p > 0,9999$ ).

**Závěr:** V souladu s dříve publikovanou literaturou jsme v naší studii potvrdili snížení celkové délky nervových vláken subbazálního plexu rohovky u pacientů s diabetem 1. typu oproti subjektům v kontrolní skupině. Neprokázali jsme však změny povrchu oka pomocí standardních ani nových markerů (hladina MMP-9, exprese HLA-DR antigenu na povrchu oka) u pacientů s DM1 oproti kontrolní skupině.

**Klíčová slova:** diabetes mellitus, syndrom suchého oka, biomarker, MMP-9, HLA-DR, konfokální mikroskopie

## SUMMARY

### Modern Biomarkers for Early Diagnosis of Ocular Surface Disease in Type 1 Diabetes. A Pilot Study

Patients with dry eye syndrome form a significant proportion of those treated in everyday ophthalmology practice. Diabetes mellitus is a major risk factor for the development of dry eye syndrome. Changes in tear film homeostasis, chronic inflammation and subsequent corneal nerve fiber pathology play a key role in its progression.

The aim of this study was to describe the status of modern biomarkers of ocular surface damage in patients with type 1 diabetes and assess their utility in early diagnosis of dry eye syndrome.

**Material and methods:** In total the pilot study included 19 patients with type 1 diabetes (T1D) and 15 patients in the control group. All patients underwent a detailed ocular surface examination, sample collection for matrix metalloproteinase-9 (MMP-9) laboratory analysis and epithelial HLA-DR expression evaluation, and in-vivo corneal confocal microscopy.

**Results:** T1D patients showed statistically significantly reduced corneal nerve fiber length ( $p = 0.0482$ ). The differences between the groups in terms of osmolarity, corneal sensitivity, Oxford score, tear break-up time and MMP-9 level were not statistically significant ( $p = 0.8272$ ,  $p = 0.6029$ ,  $p = 0.3507$ ,  $p = 0.7561$  and  $p = 0.0826$  respectively). HLA-DR expression was examined in 10 T1D patients and 8 patients in the control group. Both groups showed minimal or no expression ( $p > 0.9999$ ).

**Conclusion:** The previously published literature supports our finding of corneal nerve fiber length reduction in T1D patients compared to controls. However, we did not find any significant changes in standard or modern ocular surface markers (MMP-9 levels, HLA-DR expression) measured in patients with dry eye syndrome.

**Key words:** diabetes mellitus, dry eye disease, biomarker, MMP-9, HLA-DR, confocal microscopy

Čes. a slov. Oftal., 81, 2025, No. x, p.

## ÚVOD

Diabetes mellitus (DM) je považován za rizikový faktor rozvoje onemocnění povrchu oka, vč. syndromu suchého oka (dry eye disease, DED) [1].

DED je multifaktoriální onemocnění asociované se zvýšenou osmolaritou slzného filmu a rozvojem zánětu. V patogenezi rozvoje DED je zánět považován za jeden z klíčových faktorů [2]. Diagnostika DED je často obtížná. V současnosti je snaha zavést nové objektivně měřitelné markery, které by přesněji odrážely přítomnost, ev. popisovaly etiopatogenezi onemocnění. Mezi takové markery patří exprese lidského leukocytárního antigenu (HLA-DR) povrchovými tkáněmi oka. Expresse HLA-DR hraje významnou roli v procesu inicializace imunitní odpovědi. U zdravých očí je tento glykoprotein exprimován na povrchu oka Langerhansovými buňkami, ale jen zřídka buňkami epitelu spojivky. U pacientů s onemocněním povrchu oka byla však popsána aberantní zvýšená exprese i na povrchu epitelálních buněk spojivky [3–5].

Dalším sledovaným povrchovým markerem asociovaným s DED je exprese matrixových metaloproteináz (MMP), konkrétně MMP-9. V reakci na inzult je součástí imunitní kaskády zvýšená exprese MMP-9 buňkami rohovkové tkáně s následnou elevací v slzném filmu [5,6].

Přesný mechanismus rozvoje DED u pacientů s DM není znám. Zásadní vliv při změnách ve tkáních povrchu oka má hyperglykémie, ale předpokládá se role více faktorů, včetně poškození nervových vláken rohovky, poklesu jejich denzity a snížení citlivosti rohovky, a s tím související následné dysregulace a nestability slzného filmu. Studie na zvířecích modelech také poukázaly na možný rozdílný mechanismus vzniku DED u pacientů s autoimunitně podmíněným DM 1. typu (DM1) a DM 2. typu. Příznaky DED se u pediatrických pacientů s DM1 vyskytují významně dříve, než lze předpokládat poškození v důsledku rozvoje metabolických komplikací [7]. Předpokládá se vliv autoimunitní infiltrace slzné žlázy lymfocyty a poškození funkce slzné žlázy [8].

Cílem studie bylo sledovat změny povrchu oka a slzného filmu u pacientů s DM1. Souběžně se standardizovanými parametry povrchu oka bylo testováno možné využití sledování exprese HLA-DR na povrchu epitelálních buněk spojivky a měření hladiny MMP-9 v slzném filmu pro časný záchyt rozvoje DED.

## MATERIÁL A METODIKA

Do studie byli zahrnuti pacienti ve věku od 20 do 50 let s DM1, vyšetření na Oční klinice dětí a dospělých 2. Lékařské fakulty a Fakultní nemocnice v Motole v průběhu roku 2022 v rámci pravidelných kontrol očního pozadí a screeningu diabetické retinopatie, a pacienti bez DM, kteří souhlasili s účastí ve studii, byli schopni absolvovat příslušná vyšetření a mohli být zařazeni do kontrolní skupiny. Všichni účastníci studie podepsali informovaný souhlas schválený Etickou komisí Fakultní nemocnice

v Motole. U všech účastníků byla odebrána podrobná anamnéza. Vylučovacím kritériem bylo jiné systémové onemocnění, které může způsobit změny povrchu oka, chronické oční onemocnění, předchozí oční operace nebo oční medikace a již dříve stanovená diagnóza suchého oka.

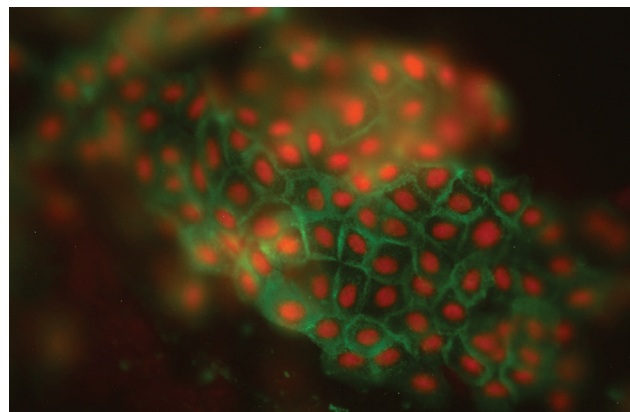
Celkem bylo zařazeno 19 pacientů s diagnózou DM1 v průměrném věku  $32,9 \pm 6,4$  let a 15 kontrolních jedinců pacienti ve věku  $29,7 \pm 6,5$  let tak, aby se skupiny věkem statisticky významně nelišily ( $p = 0,1636$ ). Ve skupině pacientů s DM1 bylo 6 pacientů bez známek diabetické retinopatie, 9 pacientů s neproliferativní diabetickou retinopatií a 4 pacienti s proliferativní diabetickou retinopatií. Průměrná doba od stanovení diagnózy DM1 byla  $20,7 \pm 5,3$  let.

Všichni pacienti podstoupili standardní oftalmologické vyšetření. U pacientů byl podrobně vyšetřen povrch oka, vyšetřena osmolarita slz (TearLab), citlivost rohovky (Cochet-Bonnet esteziometr, Luneau) a hodnocena stabilita slzného filmu pomocí tear break-up time testu (TBUT). Pro měření osmolarity slz byl použit přístroj TearLab Osmolarity System (TearLab Corp, San Diego, CA, USA) dle doporučení výrobce. Při hodnocení TBUT a citlivosti rohovky bylo měření provedeno třikrát a byla zaznamenána průměrná hodnota.

Pro vyšetření stupně vitálního barvení povrchu oka bylo využito hodnocení rohovkové epitelopatie dle Oxfordského schématu. Schéma obsahuje 5 panelů A–E, přičemž na každém z panelů jsou zobrazeny 3 zóny: temporální bulbární spojivka – rohovka – nasální bulbární spojivka. Rozsah tečkovité epitelopatie každé zóny je hodnocen dle odpovídajícího stupně od 0 do 5, maximální možná hodnota je 15 (odpovídá nálezům těžké epitelopatie ve všech třech zónách) [5].

Z dolního slzného menisku byl pomocí mikropipety odebrán vzorek slz a bezprostředně uchován za teploty  $-20^\circ\text{C}$  v souladu s dříve popsaným postupem [9]. Hladiny MMP-9 byly hodnoceny pomocí komerčního setu Human MMP-9 ELISA (ThermoFisher Scientific, Human MMP-9 Platinum ELISA) dle instrukcí výrobce.

Pomocí metody otiskové cytologie v souladu s postupem dle Jirsová et al. [10] byly odebrány povrchové

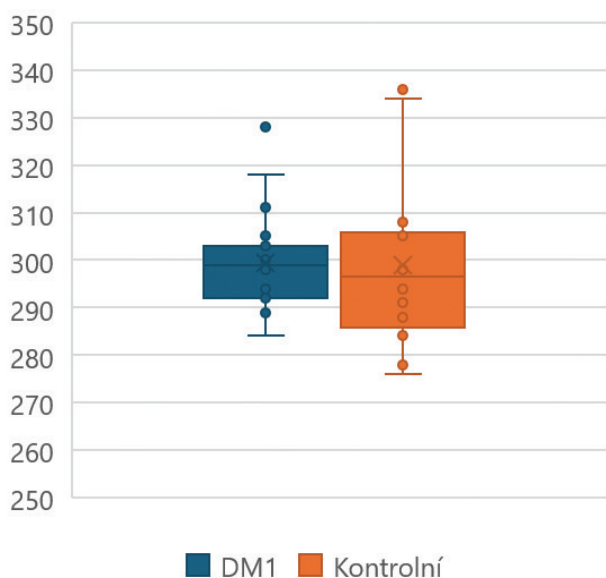


**Obrázek 1.** Pozitivní signál HLA-DR  
HLA-DR – lidský leukocytární antigen

buňky spojivky z temporální oblasti levého oka za použití membrán Biopore (Millicell-CM, PICM01250, Millipore). Vzorky byly do zpracování zamrazeny při  $-80^{\circ}\text{C}$ . Pro detekci HLA-DR antigenu byla využita myší monoklonální primární protilátka (anti HLA-DR antibody, SAB4700731, Sigma-Aldrich) následovaná kozí sekundární protilátkou proti myšimu IgG značenou fluorescenčním barvivem Alexa Fluor 488 (Alexa Fluor® 488 AffiniPure™ Goat Anti-Mouse IgG (H+L), 115-545-003, Jackson Laboratories). Jádra byla dobarvena propidium iodidem. Otisky

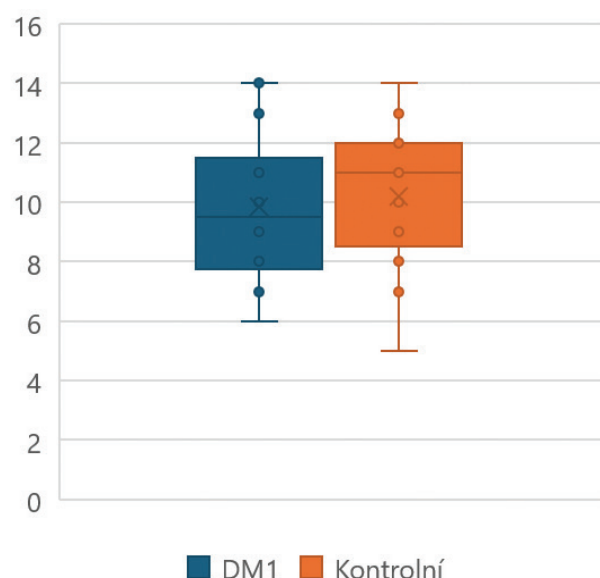
byly následně snímány v epifluorescenčním mikroskopu BX50 (Olympus) vybaveném kamerou DFK 23UX174 (Imaging Source) (JU) a softwarem k analýze obrazu NIS Elements AR (Laboratory Imaging). Snímky byly následně vyhodnoceny dvěma hodnotiteli (JŠ, GM), kteří posuzovali intenzitu signálu jako jednoznačnou pozitivitu, mírnou pozitivitu a bez signálu (Obrázek 1).

In-vivo rohovková konfokální mikroskopie (IVCM) byla provedena pomocí rohovkového konfokálního mikroskopu HRTIII RCM (Heidelberg Engineering, Germany).



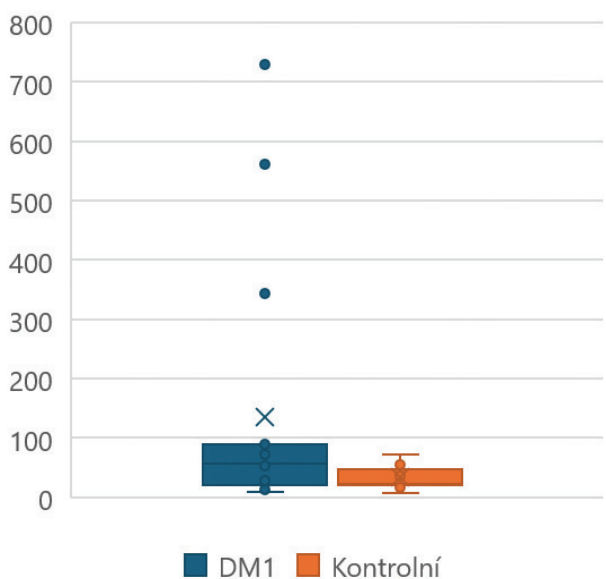
**Graf 1.** Osmolarita

DM1 – diabetes mellitus 1. typu



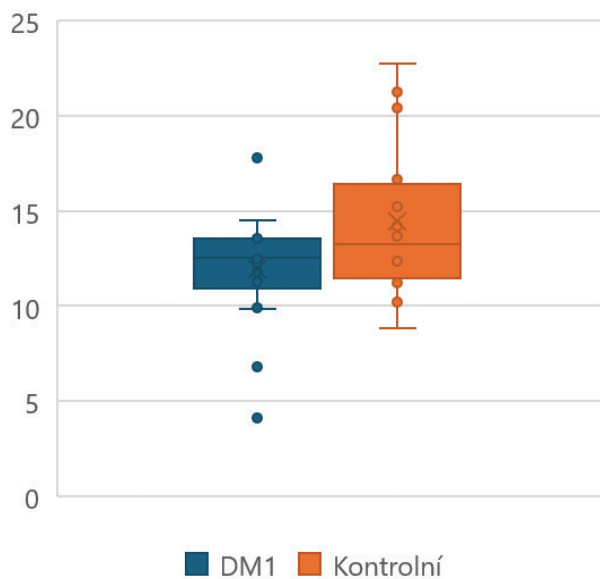
**Graf 2.** Stabilita slzného filmu

DM1 – diabetes mellitus 1. typu, TBUT – stabilita slzného filmu



**Graf 3.** Hladiny MMP-9

DM1 – diabetes mellitus 1. typu, MMP-9 – matrixová metaloproteináza-9



**Graf 4.** Průměrná délka nervových vláken ve snímaných polích

DM1 – diabetes mellitus 1. typu, CNFL – délka nervových vláken rohovky

Lokální anestezie byla navozena dvěma kapkami oxybupropakain-hydrochloridu 4 mg/ml a imerze byla dosažena pomocí gelu (Recugel, Bausch & Lomb) a výrobcem dodávané sterilní čepičky TomoCap (Heidelberg Engineering, Germany). Následně bylo snímáno šest rohovkových regionů (horní, horní temporální, temporální, centrální, dolní temporální a dolní) a pro každé oko bylo k měření délky nervových vláken rohovky (CNFL) vybráno 5 snímků optimálně zachycujících subbasální nervový plexus rohovky. K analýze byl využit automatizovaný software ACCMetrics v0.3 [11,12].

Výsledky jsou uváděny jako průměr  $\pm$  směrodatná odchylka. K analýze byly použity vždy pouze výsledky měření levého oka. Data byla statisticky zpracována pomocí nepárového t-testu pro parametricky rozložená data (věk, osmolarita slzného filmu, TBUT) a Mann-Whitney testu pro neparametrická data (citlivost rohovky, vitální barvení povrchu oka, MMP-9). Míra positivity epiteliálních buněk spojivky na HLA-DR antigen byla hodnocena pomocí kontingenčních tabulek a Fisherovým exaktním testem (softwaru pro statistické zpracování dat StatView 5.0; SAS Institute Inc, Cary, NC, USA). Za hranici statistické významnosti byla považována hodnota  $p \leq 0,05$ .

## VÝSLEDKY

Mezi skupinou pacientů s DM1 a skupinou kontrolních jedinců jsme neprokázali statisticky významný rozdíl v osmolaritě slz ( $p = 0,8272$ ), Graf 1, citlivosti rohovky ( $p = 0,6029$ ), vitálním barvení povrchu oka ( $p = 0,3507$ ) ani v hodnotě TBUT ( $p = 0,7561$ ), Graf 2. Neprokázali jsme statisticky významný rozdíl v hladině MMP-9 v slzách mezi skupinou pacientů s DM1 a kontrolní skupinou ( $p = 0,0826$ ), Graf 3.

Expresí antigenu HLA DR povrchovými buňkami spojivky byla testována na skupině 10 pacientů sledovaných s diagnózou DM1 a s různým stupněm diabetické retinopatie a 8 kontrolních jedinců.

Pozitivita epiteliálních buněk spojivky na HLA-DR antigen se mezi skupinami nelišila, byla u obou skupin mírná nebo žádná ( $p > 0,9999$ ).

Průměrná celková délka nervových vláken subepiteliálního plexu rohovky (CNFL) byla statisticky významně nižší ve skupině pacientů s DM1 než ve skupině kontrolních jedinců ( $p = 0,0482$ ), Graf 4.

Výsledky jsou shrnuty v Tabulce 1.

## DISKUZE

DED je chronické onemocnění, které často vyžaduje náročný diagnostický proces, multimodální přístup lékaře a motivaci pacienta podílet se na léčbě. Korelace subjektivních a objektivních příznaků nebývá jednoznačná a existuje výrazná variabilita v závislosti na příčině DED i mezi konkrétními jedinci.

Diabetes mellitus je považován za jeden z rizikových faktorů rozvoje onemocnění povrchu oka a DED. Předpokládá se, že akumulace produktů pokročilé glykace (advanced glycation end products; AGE) v komplexu bazálních membrán epiteliálních buněk aktivuje proapoptickou a antiproliferativní kaskádu, což vede k poškození epitelu, vzniku defektů, rozvoji zánětlivé odpovědi a uvolnění prozánětlivých cytokinů [1,13]. Komplikace hyperglykémie (tvorba AGE, mikrovaskulární změny) také přímo poškozuje tkáň slzné žlázy, a to může vést ke snížené produkci slz a změnám jejich složení [14]. V případě DM1 byla na myším modelu popsána přímá asociace mezi dysfunkcí slzného filmu, autoimunitní povahou onemocnění a poškozením slzné žlázy v důsledku infiltrace lymfocyty, předcházející rozvoji orgánových komplikací [8].

Nedostatek inzulínu a hyperglykémie vede k poškození a dysfunkci Meibomových žlázek [15]. Poškození nervových vláken v důsledku rozvoje diabetické neuropatie a výsledné narušení nervové regulace dále zvyšuje riziko rozvoje zánětu a DED [5].

Expresí HLA-DR antigenu epiteliálními buňkami rohovky je považována za jeden z možných biomarkerů zánětu povrchu oka a rizika rozvoje DED [16]. Předpokládá se, že jeho aberantní exprese epiteliálními buňkami hraje klíčovou roli při aktivaci imunitního systému, zánětu a rozvoji autoimunitního postižení [4,16]. Aberantní exprese

**Tabulka 1.** Přehled výsledků

	DM1	kontrola	p
Osmolarita (mOsmol/l)	299,37 $\pm$ 10,63	300,40 $\pm$ 16,60	0,8272
Citlivost (mm)	5,87 $\pm$ 0,28	5,83 $\pm$ 0,24	0,6029
TBUT (s)	9,86 $\pm$ 2,60	10,13 $\pm$ 2,13	0,7561
Oxford skóre	0,27 $\pm$ 0,46	0,07 $\pm$ 0,26	0,3507
MMP-9 (ng/ml)	455,31 $\pm$ 1371,52	34,74 $\pm$ 19,92	0,0826
OSDI	6,55 $\pm$ 5,17	10,51 $\pm$ 13,41	0,8555
CNFL (mm/mm <sup>2</sup> )	11,93 $\pm$ 2,96	14,23 $\pm$ 3,34	0,0482

DM1 – diabetes mellitus 1. typu, TBUT – stabilita slzného filmu, MMP-9 – matrixová metaloproteináza-9, OSDI – dotazník hodnocení subjektivních obtíží, CNFL – délka nervových vláken rohovky



HLA-DR byla popsána u řady chronických a autoimunitních onemocnění, např. Crohnova choroba (epiteliálními buňkami jícnu), primární biliární cirhóza (v epitheliálních buňkách žlučových). Aberantní exprese HLA-DR antigenu byla rovněž popsána u pacientů s DM1 (v pankreatických  $\beta$ -buňkách) [3].

V rámci naší studie jsme věnovali pozornost aberantní expresi HLA-DR jako faktoru rozvoje patologické kaskády DED u pacientů s DM1, ovšem rozdíl v expresi tohoto antigenu epitheliálními buňkami spojivky ve srovnání se skupinou zdravých jedinců jsme neprokázali.

Hodnocení hladiny MMP-9 v slzách je považováno za další možný marker pro sledování rozvoje zánětu povrchu oka a DED. Zvýšená systémová produkce MMP-9 byla popsána u imunitních a chronických onemocnění, včetně diabetu [17].

V naší studii jsme neprokázali statisticky významný rozdíl v hladině MMP-9 v slzách mezi oběma skupinami. Bylo možné pozorovat určitý trend k vyšším hodnotám ve skupině DM1, ovšem doprovázený výrazným rozptylem hodnot v obou skupinách. Problémem s využitím tohoto markeru je fakt, že jeho hladiny významně kolísají v závislosti na denní době [18].

V souladu s předešlými studiemi jsme prokázali statisticky významný pokles délky nervových vláken (CNFL) u pacientů s DM ve srovnání s kontrolní skupinou. Neprokázali jsme však rozdíl mezi skupinami v dalších standardně sledovaných parametrech poškození slzného filmu a povrchu oka (osmolaritě slz, TBUT ani vitálním barvením).

Limitem naší studie je relativně malý počet pacientů a také fakt, že do testované skupiny jsme zařadili jedince s různým stupněm diabetické retinopatie, převážně však s neproliferativní diabetickou retinopatií. Lze předpokládat, že riziko poškození povrchu oka u pacientů s DM1 bude stoupat s rozvojem dalších komplikací DM. Do budoucna by proto bylo vhodné podrobněji sledovat výskyt změn povrchu oka v závislosti na stupni rozvoje diabetické retinopatie, ev. dalších komplikací (diabetická neuropatie, ev. nefropatie).

## ZÁVĚR

V souladu s dříve publikovanými pracemi jsme v naší studii potvrdili snížení celkové délky nervových vláken subbazálního plexu rohovky u pacientů s DM 1 oproti subjektům v kontrolní skupině. Neprokázali jsme však změny povrchu oka (známky DED) pomocí standardních ani nových markerů DED (hladina MMP-9, exprese HLA-DR antigenu na povrchu oka) u pacientů s DM1 oproti kontrolní skupině. K podrobnějšímu popisu rozvoje změn povrchu oka u pacientů s DM 1, definování možného využití nových markerů DED při časném zachytu rizikových pacientů a prevenci dalších komplikací je zapotřebí rozsáhlejších studií a podrobnějšího testování možného vztahu rozvoje poškození povrchu oka na kompenzaci základního onemocnění a výskytu dalších komplikací DM.

## LITERATURA

1. Shih KC, Lam KSL, Tong L. A systematic review on the impact of diabetes mellitus on the ocular surface. *Nutr Diabetes*. 2017;7(3):e251–e251.
2. Craig JP, Nichols KK, Akpek EK, Caffery B, Dua HS, Joo CK, et al. TFOS DEWS II Definition and Classification Report. *Ocul Surf*. 2017;15(3):276–283.
3. Jirsova K, Stangova PS, Palos M, et al. Aberrant HLA-DR expression in the conjunctival epithelium after autologous serum treatment in patients with graft-versus-host disease or Sjögren's syndrome. *Plos One*. 2020;15(4):e0231473.
4. Brignole-Baudouin F, Riancho L, Ismail D, Deniaud M, Amrane M, Baudouin C. Correlation Between the Inflammatory Marker HLA-DR and Signs and Symptoms in Moderate to Severe Dry Eye Disease. *Inv Opth Vis Sci*. 2017;58(4):2438.
5. Bron AJ, Paiva CS de, Chauhan SK, et al. TFOS DEWS II pathophysiology report. *Ocul Surf*. 2017;15(3):438–510.
6. Smith VA, Rishmawi H, Hussein H, Easty DL. Tear film MMP accumulation and corneal disease. *Br J Ophthalmol*. 2001;85(2):147.
7. Akinci A, Cetinkaya E, Aycan Z. Dry Eye Syndrome in Diabetic Children. *Eur J Ophthalmol* 2007;17(6):873–878.
8. Humphreys-Beher MG, Hu Y, Nakagawa Y, Wang PL, Purushotham KR. Lacrimal Gland, Tear Film, and Dry Eye Syndromes, Basic Science and Clinical Relevance. *Adv Exp Med Biol*. 1994;350:631–636.
9. Minaříková M, Fik Z, Štorm J, Helisová K, Ferrová K, Mahelková G. Tear matrix metalloproteinase-9 levels may help to follow a ocular surface injury in lagophthalmic eyes. *Plos One*. 2022;17(9):e0274173.
10. Jirsova K, Juklova K, Vesela V, Filipec M. Morphological and immunocytochemical characterization of snake-like chromatin cells. *Histol Histopathol*. 2006;21(4):355–360.
11. Petropoulos IN, Alam U, Fadavi H, et al. Rapid Automated Diagnosis of Diabetic Peripheral Neuropathy With In Vivo Corneal Confocal Microscopy Automated Detection of Diabetic Neuropathy. *Inv Oph Vis Sci*. 2014;55(4):2071–2078.
12. Tavakoli M, Ferdousi M, Petropoulos IN, et al. Normative Values for Corneal Nerve Morphology Assessed Using Corneal Confocal Microscopy: A Multinational Normative Data Set. *Diabetes Care*. 2015;38(5):838–843.
13. Kim J, Kim CS, Sohn E, Jeong IH, Kim H, Kim JS. Involvement of advanced glycation end products, oxidative stress and nuclear factor-kappaB in the development of diabetic keratopathy. *Graefes Arch Clin Exp Ophthalmol*. 2011;249(4):529–536.
14. Markoulli M, Flanagan J, Tummanapalli SS, Wu J, Willcox M. The impact of diabetes on corneal nerve morphology and ocular surface integrity. *Ocul Surf*. 2018;16(1):45–57.
15. Ding J, Liu Y, Sullivan DA. Effects of Insulin and High Glucose on Human Meibomian Gland Epithelial Cells. *Inv Oph Vis Sci*. 2015;56(13):7814.
16. Epstein SP, Gadaria-Rathod N, Wei Y, Maguire MG, Asbell PA. HLA-DR expression as a biomarker of inflammation for multicenter clinical trials of ocular surface disease. *Exp Eye Res*. 2013;111:95–104.
17. Cabral-Pacheco GA, Garza-Veloz I, Rosa CCD, et al. The Roles of Matrix Metalloproteinases and Their Inhibitors in Human Diseases. *Int J Mol Sci*. 2020;21(24):9739.
18. Markoulli M, Papas E, Cole N, Holden BA. The Diurnal Variation of Matrix Metalloproteinase-9 and Its Associated Factors in Human Tears. *Inv Oph Vis Sci*. 2012;53(3):1479.