

Dlhodobé refrakčné a topografické zmeny u očí s keratokónusom po akcelerovanom rohovkovom cross-linkingu

Benca Kapitánová Karolína^{1,2}, Javorka Michal³, Vida Rastislav¹, Ťazandlákova Monika¹, Budinská Miroslava¹, Králik Michal¹, Žiak Peter^{1,2}, Halička Juraj^{1,2}

¹UVEA Klinika s.r.o., Martin

²Očná klinika JLF UK a UN Martin

³Ústav fyziológie, JLF UK, Martin



MUDr. Karolína Benca Kapitánová,
PhD., FEBO

Do redakcie doručeno dne: 3. 6. 2024

Přijato k publikaci dne: 30. 7. 2024

Publikováno on-line: 27. 8. 2024

Autori práce prehlasujú, že vznik a téma predkladanej odbornej práce a jej zverejnenie nie je v strete záujmov a nie je podporené žiadnou farmaceutickou firmou. Práca nebola zadaná inému časopisu.

Korespondenčná adresa:

UVEA Klinika s.r.o.

Zelená 10888/1A

036 08 Martin

Slovensko

E-mail: kapitanova.k@gmail.com

SÚHRN

Cieľ: Vyhodnotiť dlhodobý vplyv akcelerovaného rohovkového cross-linkingu (A-CXL) na vybrané refrakčné a topografické parametre u očí s progresívnym keratokónusom.

Metódy: Do analýzy bolo zahrnutých 77 očí s keratokónusom u 54 pacientov liečených metódou A-CXL (10 min „epi-off“ protokol). Porovnané boli predoperačné a pooperačné (1, 3 a 5 rokov po A-CXL) hodnoty sledovaných parametrov.

Výsledky: V súbore došlo k zlepšeniu najlepšej korigovanej centrálnej zrakovej ostrosti (NKČZO) 1 rok ($p = 0,004$) a 3 roky ($p < 0,001$) po A-CXL. Hodnota cylindrickej zložky refrakcie (D_{cyl}) ($p = 0,043$; $p = 0,009$; $p = 0,063$), maximálneho zakrivenia prednej plochy rohovky (K_{max}) ($p = 0,003$; $p < 0,001$; $p < 0,001$), aberácie kóma (kvantifikovaná parametrom Coma) ($p = 0,023$; $p < 0,001$; $p = 0,005$) a minimálnej hrúbky rohovky (Pachy_{min}) ($p < 0,001$; $p = 0,003$; $p = 0,034$) sa znížila 1 rok, 3 roky aj 5 rokov po operácii, hodnota K_1 až v 3. aj 5. roku ($p = 0,007$; $p = 0,012$). Pri medziročnom porovnaní 1 rok vs. 3 roky po operácii bolo v hodnotách K_1 ($p = 0,024$), K_2 ($p = 0,012$), K_{max} ($p = 0,001$) a Coma ($p < 0,001$) pokračujúce zlepšenie, prítomné aj 1 rok vs. 5 rokov po A-CXL pri K_{max} ($p = 0,001$) a Coma ($p = 0,049$). Potvrdili sme, že čím mladší pacient v čase A-CXL, tým výraznejší pokles K_{max} v intervale 3 roky od zákroku. Ďalej sme pozorovali signifikantnú koreláciu medzi maximálnym predoperačným zakrivením prednej plochy rohovky (K_{max-0}) a zmenou parametra D_{cyl} 1 a 3 roky po A-CXL, ako aj medzi K_{max-0} a pooperačným poklesom K_{max} 5 rokov po operácii.

Záver: V súbore došlo k priaznivej zmene vo väčšine analyzovaných parametrov (NKČZO, D_{cyl} , K_1 , K_2 , K_{max} , Coma a Pachy_{min}) a potvrdený bol trend k ďalšiemu poklesu hodnôt K_1 , K_2 , K_{max} a Coma po 3 rokoch, a následne K_{max} a Coma aj po 5 rokoch od operácie.

Kľúčové slová: progresívny keratokónus; akcelerovaný rohovkový cross-linking; refrakčné a topografické parametre

SUMMARY

Long-term Refractive and Topographical Changes in Keratoconic Eyes after Accelerated Corneal Crosslinking

Aim: To evaluate the long-term impact of accelerated corneal cross-linking (A-CXL) on selected refractive and topographical parameters in eyes with progressive keratoconus.

Methods: 77 eyes with keratoconus in 54 patients treated with A-CXL (10 min "epi-off" protocol) were included in the analysis. Preoperative and postoperative (1, 3 and 5 years after A-CXL) values of the studied parameters were compared.

Results: In the cohort, there was an improvement in best corrected central visual acuity (BCCVA) 1 year ($p = 0.004$) and 3 years ($p < 0.001$) after A-CXL. Values of cylindrical component of refraction (D_{cyl}) ($p = 0.043$; $p = 0.009$; $p = 0.063$), maximum anterior corneal surface curvature (K_{max}) ($p = 0.003$; $p < 0.001$; $p < 0.001$), Coma aberration ($p = 0.023$; $p < 0.001$; $p = 0.005$) and minimum corneal thickness (Pachy_{min}) ($p < 0.001$; $p = 0.003$; $p = 0.034$) were reduced at 1 year, 3 years and 5 years after surgery. The value of the steepest meridian of the anterior corneal surface (K_1) was reduced only at 3 years and 5 years after surgery ($p = 0.007$; $p = 0.012$). In the year-to-year comparison 1 year vs. 3 years after surgery, there was a continued improvement in K_1 ($p = 0.024$), the flattest meridian of the anterior corneal surface (K_2) ($p = 0.012$), K_{max} ($p = 0.001$) and Coma ($p < 0.001$) values, and this also applied 1 year vs. 5 years after A-CXL in the case of K_{max} ($p = 0.001$) and Coma ($p = 0.049$). We confirmed that the younger the patient at the time of A-CXL, the more pronounced the decline in K_{max} at the 3-year interval after the procedure. Furthermore, we observed a significant correlation between the maximum preoperative anterior corneal surface curvature (K_{max-0}) and the change in the D_{cyl} parameter 1 and 3 years after A-CXL, as well as between K_{max-0} and the postoperative decrease in K_{max} 5 years after surgery.

Conclusion: In the cohort, there was a favorable change in most of the analyzed parameters (BCCVA, D_{cyl} , K_1 , K_2 , K_{max} , Coma, and Pachy_{min}) and a trend towards a further decrease in K_1 , K_2 , K_{max} and Coma values at 3 years, and subsequently in K_{max} and Coma at 5 years after surgery, was confirmed.

Key words: progressive keratoconus; accelerated corneal cross-linking; refractive and topographical parameters

Čes. a slov. Oftal., 81, 2025, No. 1, p. 8–13

ÚVOD

Keratokonius je bilaterálne, progresívne, klinicky nezápalové ochorenie rohovky, ktorého presná etiopatogenéza doposiaľ nebola objasnená [1]. Vzniká v adolescencii až mladom dospelom veku a spôsobuje postupný pokles nekorigovanej aj korigovanej centrálnej zrakovéj ostrosti na základe stenčovania rohovky, nárastu zakrivenia rohovky a následného vzniku nepravidelného rohovkového astigmatizmu [2]. Rohovkový cross-linking (CXL) je prelomový postup liečby ochorenia zastavujúci jeho progresiu navodením zosieťovania kolagénových vlákien strómy rohovky. Tento proces je indukovaný pomocou fotochemickej reakcie vznikajúcej vplyvom UV žiarenia v riboflavínom nasiaknutej stróme rohovky. Uvedený postup predstavili Wollensak a kol. v roku 2003. Vďaka nemu je možné predchádzať vzniku pokročilého štádia ochorenia, kedy je transplantácia rohovky obvykle jedinou možnosťou, ako pacientom zlepšiť závažne redukovanú zrakovú ostrosť [3,4]. Štandardný (tzv. Drážďanský) protokol po nasýtení rohovkovej strómy 20% roztokom riboflavíndextránu využíva intenzitu UV-A žiarenia 3 mW/cm^2 aplikovaného počas 30 minút, čo vedie k celkovej podanej energii $5,4 \text{ J/cm}^2$ [5]. S cieľom vytvoriť časovo úspornejší postup pri zachovaní účinnosti štandardného CXL boli postupne vyvíjané protokoly zrýchleného zosieťovania rohovky – accelerated corneal cross-linking (A-CXL) s modifikovanou intenzitou a trvaním žiarenia (Obrázok 1,2). Najčastejšie používaným protokolom je dnes aplikácia UV-A žiarenia s intenzitou 9 mW/cm^2 počas 10 minút ($5,4 \text{ J/cm}^2$) [6]. Okrem kľúčového stabilizačného efektu na rohovku postihnutú keratokónusom boli opísané aj topografické a refrakčné zmeny rohovky po CXL a A-CXL vznikajúce najmä v neskoršom pooperačnom období [7,8].

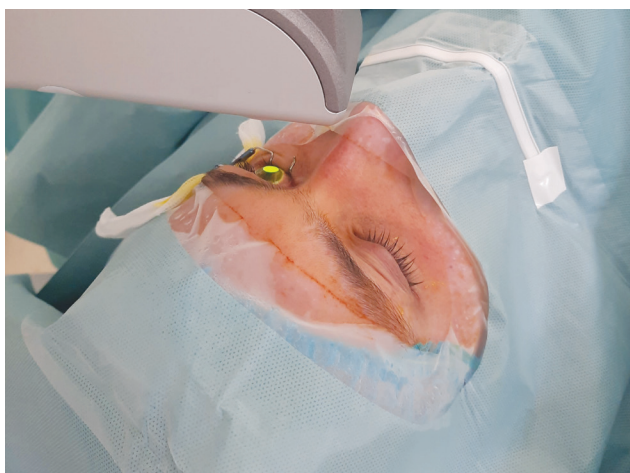Cieľom tejto štúdie bolo vyhodnotiť dlhodobý vplyv A-CXL na vybrané refrakčné a topografické parametre u očí s progresívnym keratokónusom. Ďalším cieľom bolo zistiť závislosť medzi vekom pacientov v čase operá-

cie, ako aj vybranými iniciálnymi hodnotami parametrov ($K_{\text{max}}-0$ – maximálne predoperačné zakrivenie prednej plochy rohovky, $\text{Pachy}_{\text{min}}-0$ – minimálna predoperačná hrúbka rohovky), ktoré sú zásadné v stanovení závažnosti ochorenia v čase operácie a efektom liečby vyjadreným pomocou zmien vybraných refrakčných a topografických parametrov (sférická zložka refrakcie – D_{Sph} , cylindrická zložka refrakcie – D_{Cyl} a maximálne zakrivenie prednej plochy rohovky – K_{max}) v intervale 1 rok, 3 roky a 5 rokov po operácii.

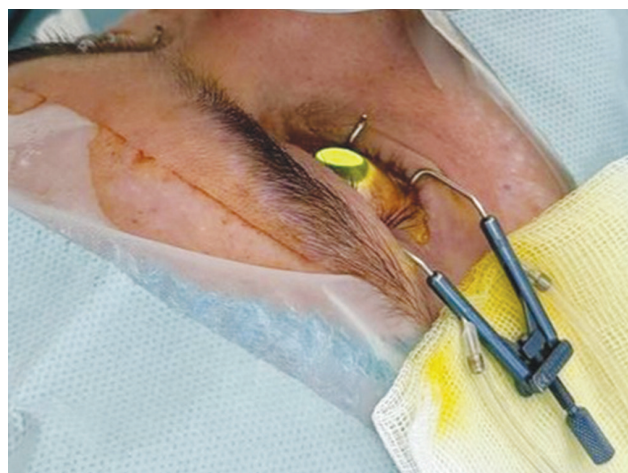
MATERIÁL A METÓDY

V období od októbra 2015 do augusta 2022 podstúpilo A-CXL na pracovisku UVEA Klinika s.r.o. Martin celkom 168 očí s progredujúcim keratokónusom (indikačné kritériá podľa Global Delphi Panel of Keratoconus and Ectatic Disease, 2015) [9]. Po vylúčení očí detských pacientov, očí s protokolom A-CXL bez abrázie epitelu rohovky a očí po A-CXL s hypotonickým roztokom riboflavínu bolo do štúdie zaradených a pomocou retrospektívnej analýzy vyhodnotených 77 očí 54 pacientov (18 žien a 36 mužov, vek $25,0 \pm 7,8$ rokov).

Základ bol realizovaný v lokálnej anestézii (oxybuprokain očné kvapky), kedy po úvodnej abrázii epitelu rohovky v rozsahu 9 mm s použitím 20% roztoku etanolu nasledovalo sýtenie strómy rohovky roztokom 0,1 % izotonického roztoku riboflavínu s 20% dextránom (MEDIACROSS® D, Avedro Inc., USA) počas 30 minút. Ďalej bolo aplikované UV-A žiarenie s intenzitou 9 mW/cm^2 po dobu 10 minút (LightLink CXL™, Lightmed, USA). Na záver bola podaná lokálna pooperačná liečba (levofloxacin/ moxifloxacin očné kvapky a dexametazón/ fluorometolón očné kvapky) a naložená terapeutická kontaktná šošovka. Pacientom bolo odporúčané aplikovať do operovaného oka lokálnu pooperačnú liečbu (levofloxacin/ moxifloxacin očné kvapky a dexametazón/ fluorometolón očné kvapky, lubrikancia vo forme umelých slz bez konzervantov). Úvodné



Obrázok 1. Akcelerovaný rohovkový crosslinking – fáza aplikácie UV-A žiarenia



Obrázok 2. Akcelerovaný rohovkový crosslinking – detail z fázy aplikácie UV-A žiarenia

pooperačné kontroly boli štandardne realizované na 3.–5. pooperačný deň, mesiac po operácii, 3 mesiace a 6 mesiacov po operácii, resp. v prípade potreby v iných individuálne stanovených intervaloch. V neskorom pooperačnom období sme nižšie uvádzané hodnotené parametre vyšetrovali u pacientov 1 rok, 3 roky a 5 rokov po A-CXL.

Hodnotené parametre v sledovanej skupine očí boli: nekorigovaná centrálna zraková ostrosť do diaľky (CZO) a najlepšia korigovaná centrálna zraková ostrosť do diaľky (NKCZO) vyšetované pomocou optotypu Topcon CC-100XP (Topcon Corporation, Japonsko), ďalej sférická zložka refrakcie (D_{sph}) určená automatickým refraktometrom Nidek ARK-1 (Nidek Co., Ltd., Čína), keratometrické parametre prednej plochy rohovky (najstrmší meridián v centrálnej 3 mm zóne – K_1 , najmenej strmý meridián v centrálnej 3 mm zóne – K_2 , maximálne zakrivenie – K_{max}), cylindrická zložka refrakcie (D_{cyl}), aberácie vyššieho rádu (kóma – hodnotené parametrom Coma a sférická aberácia – SA) a minimálna hrúbka rohovky ($Pachy_{min}$) vyhodnotené na základe rohovkovej topografie Schwind Sirius (Schwind eye-tech-solutions GmbH, Nemecko). Porovnané boli predoperačné ($n = 77$) vs. pooperačné hodnoty po 1 roku ($n = 74$), 3 rokoch ($n = 52$) a 5 rokoch ($n = 31$) od A-CXL. Štatistická analýza bola vykonaná s použitím štatistického softvéru SYSTAT (Systat Software Inc.) uplatnením Wilcoxonovho testu pre porovnanie skupín predoperačných a pooperačných hodnôt jednotlivých parametrov a Spearmanovho korelačného koeficientu pre určenie štatistickej závislosti medzi analyzovanými parametrami.

VÝSLEDKY

Prehľad predoperačných a pooperačných hodnôt analyzovaných parametrov je zobrazený v Tabuľke 1 a výsledky štatistického porovnania sú v Tabuľke 2. V našom

súbore pri porovnaní s predoperačnými hodnotami došlo k signifikantnému zlepšeniu NKZO 1 rok ($p = 0,004$) a 3 roky ($p < 0,001$) po A-CXL. V intervale 5 rokov po operácii boli však už hodnoty tohto parametra porovnateľné s hodnotami pred operáciou. Hodnota cylindrickej zložky refrakcie (D_{cyl}) bola signifikantne nižšia oproti predoperačnej hodnote 1 rok, 3 roky aj 5 rokov po operácii ($p = 0,043$; $p = 0,009$; $p = 0,063$). K signifikantnému zníženiu K_1 v 1. roku nedošlo ($p = 0,314$), ale v 3. aj 5. roku po A-CXL už išlo o signifikantný pokles ($p = 0,007$; $p = 0,012$). Naproti tomu sme pri K_2 štatisticky významný pokles prítomný v 3. roku sledovania ($p < 0,001$) už v 5. roku nepotvrdili ($p = 0,766$). V parametroch K_{max} , Coma a $Pachy_{min}$ sme vyhodnotili štatisticky významné zníženie vo všetkých troch analyzovaných pooperačných intervaloch (Tabuľka 2). Pri porovnaní hodnôt nameraných 1 rok vs. 3 roky po operácii vykazovali parametre K_1 ($p = 0,024$), K_2 ($p = 0,012$), K_{max} ($p = 0,001$) a Coma ($p < 0,001$) pokračujúce medziročné zlepšenie (pokles). Tento trend bol následne potvrdený pri parametroch K_{max} ($p = 0,001$) a Coma ($p = 0,049$) aj pri porovnaní 1 rok vs. 5 rokov po A-CXL.

Prehľad štatistickej závislosti parametrov zmien D_{sph} , D_{cyl} a K_{max} oproti predoperačnej hodnote (parametre Δ) od maximálneho zakrivenia prednej plochy rohovky (K_{max-0}) a minimálnej hrúbky rohovky ($Pachy_{min-0}$), ako aj od veku pacientov v čase operácie je uvedený v Tabuľke 3. Pozorovali sme signifikantnú pozitívnu koreláciu medzi hodnotou pooperačnej zmeny maximálneho zakrivenia prednej plochy rohovky (K_{max}) od veku pacientov v čase operácie, t.j. čím mladší pacient v čase A-CXL, tým výraznejší pokles K_{max} (viac negatívna hodnota Δ). Tento vzťah bol však signifikantný iba pre interval 3 roky od zákroku. Ďalej sme pozorovali signifikantnú koreláciu medzi východiskovou hodnotou K_{max-0} a zmenou parametra D_{cyl} počas jedno- aj trojročného pooperačného obdobia. Tiež bola potvrdená štatisticky významná korelácia medzi hodnotou K_{max-0} a pooperačným poklesom hodnoty K_{max} .

Tabuľka 1. Prehľad predoperačných a pooperačných hodnôt analyzovaných parametrov

	Pred operáciou (n = 77)			1 rok po operácii (n = 74)			3 roky po operácii (n = 52)			5 rokov po operácii (n = 31)		
	AVG	SD	MED	AVG	SD	MED	AVG	SD	MED	AVG	SD	MED
CZO	0,39	0,27	0,3	0,39	0,27	0,4	0,43	0,27	0,4	0,48	0,27	0,6
NKCZO	0,74	0,22	0,8	0,8	0,2	0,8	0,83	0,2	0,9	0,78	0,23	0,9
D_{sph}	-2,04	2,45	-1,5	-1,77	2,56	-1,25	-1,75	2,86	-1,5	-0,5	2,49	0
D_{cyl}	-3,29	1,81	-3,32	-3,1	1,59	-3,0	-2,79	1,48	-2,66	-3,06	1,7	-2,76
K_1	48,75	3,82	47,86	48,37	3,42	48,01	48,01	3,46	47,39	46,93	3,67	46,9
K_2	45,38	2,95	44,75	44,9	2,69	44,72	44,7	2,8	43,98	43,84	2,86	43,76
K_{max}	55,38	4,44	55,22	54,88	4,54	55,01	54,74	4,47	55	53,57	3,99	53,79
Coma	1,92	0,93	1,91	1,89	0,91	1,79	1,77	0,75	1,74	1,76	0,95	1,84
SA	-0,01	0,5	0,12	0,02	0,43	0,09	0,11	0,43	0,19	0,11	0,37	0,13
$Pachy_{min}$	459	36	463	447	37	450	443	41	446	450	47	459

n – počet očí v skupine, AVG – priemerná hodnota, SD – štandardná odchýlka, MED – medián, CZO – nekorigovaná centrálna zraková ostrosť do diaľky, NKZO – najlepšia korigovaná centrálna zraková ostrosť do diaľky, D_{sph} – sférická zložka refrakcie, D_{cyl} – cylindrická zložka refrakcie, K_1 – najstrmší meridián v centrálnej 3 mm zóne prednej plochy rohovky, K_2 – najmenej strmý meridián v centrálnej 3 mm zóne prednej plochy rohovky, K_{max} – maximálne zakrivenie prednej plochy rohovky, SA – sférická aberácia, $Pachy_{min}$ – minimálna hrúbka rohovky

v priebehu piatich rokov po operácii. Tu platí, že čím vyššie je maximálne zakrivenie prednej plochy rohovky pred operáciou, tým viac dochádza k jeho poklesu v priebehu

sledovaného pooperačného obdobia. Číselné hodnoty pre jednotlivé oči pre vybrané signifikantné korelácie sú uvedené v rozptylových grafoch (Graf 1, 2, 3).

Tabuľka 2. Prehľad výsledkov porovnania predoperačných a pooperačných hodnôt analyzovaných parametrov. Wilcoxonov test, p-hodnoty. Signifikantné hodnoty sú zvýraznené tučne

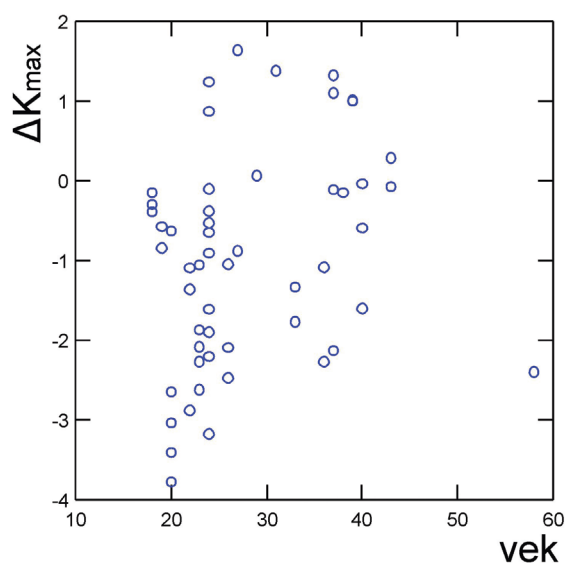
	Pred vs. 1 rok po operácii	Pred vs. 3 roky po operácii	Pred vs. 5 rokov po operácii
CZO	0,667	0,233	0,344
NKCZO	0,004 (nárast)	<0,001 (nárast)	0,312
D_{sph}	0,112	0,762	0,307
D_{cyl}	0,043 (pokles)	0,009 (pokles)	0,063 (pokles)
K₁	0,314	0,007 (pokles)	0,012 (pokles)
K₂	0,278	<0,001 (pokles)	0,766
K_{max}	0,003 (pokles)	<0,001 (pokles)	<0,001 (pokles)
Coma	0,023 (pokles)	<0,001 (pokles)	0,005 (pokles)
SA	0,876	0,143	0,992
Pachy_{min}	<0,001 (pokles)	0,003 (pokles)	0,034 (pokles)

CZO – nekorigovaná centrálna zraková ostrosť do diaľky, NKCZO – najlepšia korigovaná centrálna zraková ostrosť do diaľky, D_{sph} – sférická zložka refrakcie, D_{cyl} – cylindrická zložka refrakcie, K₁ – najstrmší meridián v centrálnej 3 mm zóne prednej plochy rohovky, K₂ – najmenej strmý meridián v centrálnej 3 mm zóne prednej plochy rohovky, K_{max} – maximálne zakrivenie prednej plochy rohovky, SA – sférická aberácia, Pachy_{min} – minimálna hrúbka rohovky

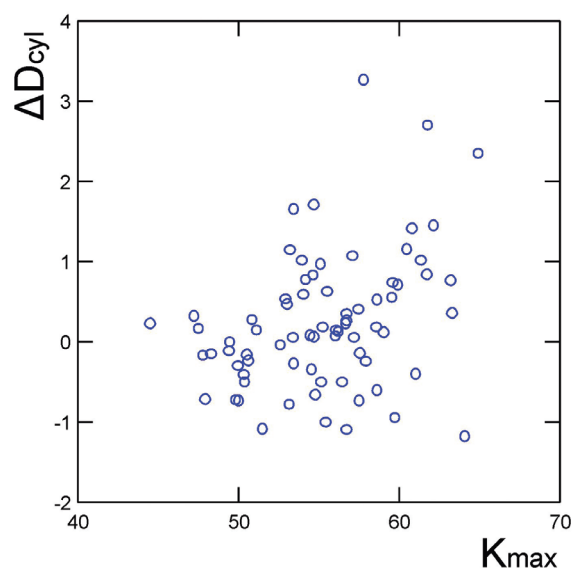
Tabuľka 3. Prehľad výsledkov hodnotenia štatistickej závislosti medzi analyzovanými parametrami. Spearmanov korelačný test, p-hodnoty. Signifikantné korelácie sú zvýraznené tučne, hraničné kurzívou

	ΔD_{sph}			ΔD_{cyl}			ΔK_{max}		
	1 rok (n=74)	3 roky (n=53)	5 rokov (n=31)	1 rok (n=74)	3 roky (n=53)	5 rokov (n=31)	1 rok (n=74)	3 roky (n=53)	5 rokov (n=31)
K_{max_0}	0,150	0,159	0,219	0,322	0,404	0,180	-0,122	-0,197	-0,435
Pachy_{min_0}	-0,206	-0,214	-0,206	-0,186	-0,149	0,149	0,015	0,059	-0,121
Vek	-0,104	-0,082	-0,254	-0,064	-0,215	-0,150	0,146	0,344	-0,067

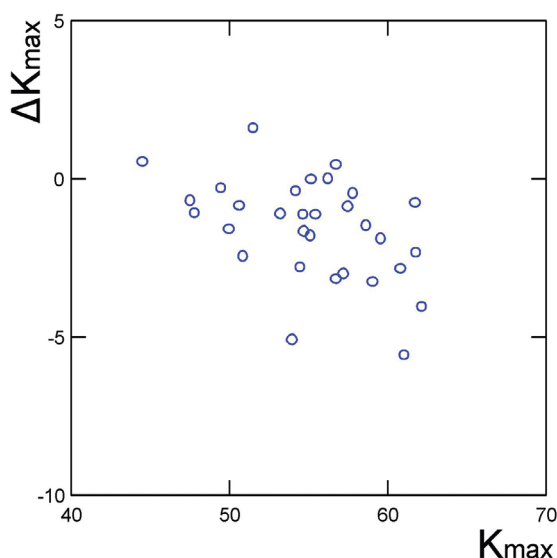
D_{sph} – sférická zložka refrakcie, D_{cyl} – cylindrická zložka refrakcie, K_{max_0} – maximálne predoperačné zakrivenie prednej plochy rohovky K_{max} – maximálne pooperačné zakrivenie prednej plochy rohovky, Pachy_{min_0} – minimálna predoperačná hrúbka rohovky



Graf 1. Rozptylový graf vyjadrujúci zmenu maximálneho zakrivenia prednej plochy rohovky (ΔK_{max} [D]) u jednotlivých očí pri porovnaní hodnôt v čase operácie s hodnotami 3 roky po A-CXL v závislosti od veku pacientov v čase operácie



Graf 2. Rozptylový graf vyjadrujúci zmenu cylindrickej zložky refrakcie (ΔD_{cyl} [D]) u jednotlivých očí pri porovnaní hodnôt v čase operácie s hodnotami 1 rok po A-CXL v závislosti od maximálneho zakrivenia prednej plochy rohovky v čase operácie (K_{max} [D])



Graf 3. Rozptylový graf vyjadrujúci zmenu maximálneho zakrivenia prednej plochy rohovky (ΔK_{\max} [D]) u jednotlivých očí pri porovnaní hodnôt v čase operácie s hodnotami 5 rokov po A-CXL v závislosti od maximálneho zakrivenia prednej plochy rohovky v čase operácie (K_{\max} [D])

DISKUSIA

A-CXL je v súčasnej oftalmológii metódou liečby keratokónusu, ktorá umožňuje zastavenie progresie ochorenia s efektivitou porovnateľnou so štandardným Drážďanským protokolom [10]. Významným efektom A-CXL sú aj zmeny anatomických a refrakčných vlastností rohovky, ktoré sa stali predmetom viacerých štúdií a zastávajú dôležité miesto v spektre výsledkov tohto terapeutického postupu. Aj keď nejde o primárny cieľ operácie, poznanie týchto zmien a ich čo najpresnejšia kvantifikácia sú nevyhnutné, aby už pred operáciou bolo možné predpokladať, do akej miery sa refrakčné vlastnosti rohovky v dlhodobom sledovaní môžu vplyvom A-CXL zmeniť. Táto potreba sa stáva ešte naliehavejšou v prípadoch, kedy zákrok realizujeme na oku so zachovanou normálnou či takmer normálnou CZO/ NKCZO napriek potvrdenej progresii. Aj podľa prehľadovej práce z roku 2023 obsahujúcej návrhy štandardných postupov v manažmente keratokónusu totiž čakanie na pokles zrakovéj ostrosti nie je podmienkou pre stanovenie progresie ochorenia [11] a v pomerne rozsiahlej prehľadovej práci z roku 2018 je dokonca navrhovaný algoritmus liečby metódou CXL, v ktorom je vek < 25 rokov považovaný za kritérium k okamžitému realizovaniu CXL bez nutnosti čakania na dokázanie progresie ochorenia [12].

V našej práci sme v súbore očí zistili neskoré pooperačné zmeny vo viacerých analyzovaných parametroch, pričom v prevažnej miere boli tieto zmeny významné v prvom, treťom aj piatom roku po operácii. Výnimkou bol vývoj hodnoty K_1 , kde k významnému zníženiu došlo až v treťom a následne v piatom roku po A-CXL, ako aj hodnoty K_2 , kde bolo významné zníženie zaznamenané len v treťom roku po A-CXL. Pri medziročnom

porovnaní 1 rok vs. 3 roky po operácii bolo pri hodnotách parametrov K_1 , K_2 , K_{\max} a Coma prítomné pokračujúce zlepšenie (pokles) a tento trend ďalej pokračoval v piatom roku po operácii pri parametroch K_{\max} a Coma. Naopak, v parametroch CZO, D_{sph} a SA sme nepozorovali významné zmeny po operácii.

Mazzota C. a kol. publikovali v roku 2021 prácu analyzujúcu dlhodobý vplyv rovnakého protokolu A-CXL, aký bol hodnotený v našom súbore. V skupine 156 očí s progresívnym keratokónusom po 5-ročnom sledovaní boli vyhodnotené CZO, NKCZO, K_{\max} , D_{cyl} , $\text{Pachy}_{\text{min}}$, Coma, a navyše Index asymetrie povrchu rohovky (SAI), denzita endotelových buniek (ECD) a poloha demarkačnej línie podľa prednosegmentovej optickej koherentnej tomografie. Od tretieho mesiaca po operácii zaznamenali významné zlepšenie v CZO aj NKCZO, ktoré pretrvalo až do konca päťročného sledovania. Od šiesteho mesiaca po operácii až do konca 5. roku bol prítomný významný pokles v K_{\max} a už od prvého mesiaca po operácii až do konca 5. roku významné zlepšenie Coma. Hodnota $\text{Pachy}_{\text{min}}$ sa na rozdiel od našich výsledkov vrátila po významnom znížení v úvodných pooperačných mesiacoch v 6. mesiaci po A-CXL na predoperačnú úroveň a zostala na nej do až konca 5 ročného sledovania. Zmena D_{cyl} na rozdiel od našich výsledkov nebola vyhodnotená v súbore ako významná [6].

De Bernardo M. a kol. zaznamenali významné zlepšenie NKCZO a významný pokles v hodnotách $\text{Pachy}_{\text{min}}$ a K_{\max} v intervale 2 roky od operácie na skupine 57 očí s progresívnym keratokónusom. Porovnávali nález pred štandardným protokolom CXL a 2 roky po operácii a venovali sa aj vyhodnoteniu zmien biometrických údajov (axiálna dĺžka – AL, objem rohovky – CV, objem prednej komory – ACD, hĺbka prednej komory – ACV), hysterézy rohovky – CH a faktora rezistencie rohovky – CRF. Z nich k významnej zmene po 2 rokoch došlo v súbore len pri parametroch CV a AL, avšak práca zahŕňala aj oči detských pacientov [13].

Štatisticky významné zlepšenie D_{cyl} a $\text{Pachy}_{\text{min}}$ pozorovali v skupine 29 očí po A-CXL realizovanom pomocou rovnakého protokolu ako v našej skupine očí autori Veselý P. a kol. Hodnotili parametre Coma, CZO a NKCZO, kde však k štatisticky významnej zmene nedošlo. Sledovací interval (1 rok) bol ale v porovnaní s naším päťročným relatívne krátky. Okrem toho boli hodnotené aj ďalšie parametre topografie – najstrmšie, najmenej strmé a priemerné okamžité zakrivenie prednej (AICS, AICF, AICM) a zadnej plochy (PICS, PICF, PICM) rohovky, index veľkosti a lokalizácie kónusu (Cone Localisation and Magnitude Index- CLMlaa) a hrúbka rohovky v centre (PACHC) [14].

Dlhodobé zmeny u 34 očí s progresívnym keratokónusom 10 rokov po štandardnom protokole CXL analyzovali autori Raiskup F. a kol., pričom v zhode s výsledkami našej štúdie zistili štatisticky významné zlepšenie v NKCZO, K_1 , K_2 , K_{\max} . Navyše sledovali aj denzitu endotelových buniek, ktorá sa 10 rokov po CXL nezmenila. Na rozdiel od našej práce hodnotený súbor očí zahŕňal aj oči detských

pacientov (vek v skupine $28,4 \pm 7,3$ rokov, vekové rozpätie od 14 do 42 rokov) a u 13 očí (38,2 %) konštatovali autori vznik perzistentného poklesu transparentie – tzv. haze v prednej stróme [15].

Pomerne veľkú skupinu 150 očí v intervale 3, 5 a 7 rokov po štandardnom CXL sledovala skupina Eslami M. a kol. Podobne ako v našom súbore bolo aj v tejto práci potvrdené štatisticky významné zlepšenie NKCZO, D_{cyl} , K_{max} a Coma. Navyše autori sledovali aj pokles v priemer-
ných hodnotách keratometrie (K_{mean}) a na rozdiel od našich výsledkov aj zníženie SA ($p = 0,003$) a D_{sph} ($p < 0,001$), ktorej hodnoty sa navyše v medziročnom porovnaní ďalej znižovali. Sférický ekvivalent v skupine však signifikantný pokles nevykazoval [8].

ZÁVER

V hodnotenom súbore pacientov po A-CXL preukázateľne došlo k významnému zlepšeniu vo väčšine analyzovaných parametrov topografie a refrakcie. Dlhodobým sledovaním bol navyše potvrdený trend k pokračujúce-
mu zlepšovaniu v niektorých hodnotách počas troch až piatich rokov od operácie. Oproti doteraz publikovaným prácam venujúcim sa téme refrakčných a topografických zmien rohovky po A-CXL naša práca navyše preukázala vzťah medzi vekom pacientov a maximálnym zakrivením prednej plochy rohovky v čase operácie a poklesom vybraných refrakčných a topografických parametrov v neskorom pooperačnom období.

LITERATÚRA

1. Vazirani J, Basu S. Keratoconus: current perspectives. Clin ophthalmol. 2013;7:2019-2030.
2. Rabinowitz YS. Keratoconus. Surv Ophthalmol. 1998;42:297-319.
3. Wollensak G, Spoerl E, Seiler T. Riboflavin/ ultraviolet-A-induced collagen crosslinking for the treatment of keratoconus. Am J Ophthalmol. 2003;135:620-627
4. Caporossi A, Mazzotta C, Baiocchi S, Caporossi T. Long-term results of riboflavin ultraviolet a corneal collagen cross-linking for keratoconus in Italy: the Siena eye cross study. Am J Ophthalmol. 2010;149(4):585-593.
5. Raiskup F, Spoerl E. Corneal crosslinking with riboflavin and ultraviolet A. I. Principles. Ocul Surf. 2013;11(2):65-74.
6. Mazzotta C, Raiskup F, Hafezi F, Torres-Netto EA, Armia Balamoun A, Giannaccare G, Bagaglia SA. Long term results of accelerated 9mW corneal crosslinking for early progressive keratoconus: the Siena Eye-Cross Study 2. Eye Vis (Lond). 2021 May 1;8(1):16.
7. Salman A, Ali A, Rafea S, et al. Long-term visual, anterior and posterior corneal changes after crosslinking for progressive keratoconus. Eur J Ophthalmol. 2022 Jan;32(1):50-58.
8. Eslami M, Ghaseminejad F, Dubord PJ, Yeung SN, Iovieno A. Delayed topographical and refractive changes following corneal cross-linking for keratoconus. J Clin Med. 2022 Mar 31;11(7):1950.
9. Gomes JAP, Tan D, Rapuan ChJ, et al. Global Consensus on Keratoconus and Ectatic Diseases. Cornea. 2015 Apr;34(4):359-369.
10. Kandel H, Abbondanza M, Gupta A, Mills R, Watson AS, Petsoglou C, Kerdraon Y, Watson SL. Comparison of standard versus accelerated corneal collagen cross-linking for keratoconus: 5-year outcomes from the Save Sight Keratoconus Registry. Eye (Lond). 2024 Jan;38(1):95-102.
11. Deshmukh R, Ong ZZ, Rampat R, et al. Management of keratoconus: an updated review. Front. Med. 2023 Jun;10:1212314.
12. Mohammadpour M, Heidari Z, Hashemi H. Updates on Management for Keratoconus. J Curr Ophthalmol. 2017 Dec 6;30(2):110-124.
13. De Bernardo M, Capasso L, Lanza M, et al. Long-term results of corneal collagen crosslinking for progressive keratoconus. J. Optom. 2015;8:180-186.
14. Veselý P, Veselý L, Combová V, Žukovič M. Specific corneal parameters and visual acuity changes after corneal crosslinking treatment for progressive keratoconus. Cesk Slov Oftalmol. 2021;77(4):184-189.
15. Raiskup F, Theuring A, Pillunat LE, Spoerl E. Corneal collagen cross-linking with riboflavin and ultraviolet-A light in progressive keratoconus: Ten-year results. J Cataract Ref Surg. 2015;41:41-46.