

MAGNETICKÁ REZONANCE SÍLY 1,5T – MOŽNOSTI ZOBRAZENÍ OPTICKÉHO NERVU

SOUHRN

Vzhledem ke zvýšené dostupnosti vyšetření magnetickou rezonancí je tato modalita metodou první volby u pacientů s podezřením na patologii optického nervu, chiasmatu i optických traktů jakož i patologických procesů očníce. Magnetická rezonance umožňuje zhodnotit vlastní optický nerv, jeho zesílení či atrofizaci, ložiskové změny v něm; umožní detailní zobrazení okolních struktur – obaly zrakového nervu, subarachnoidální prostory a vzájemný poměr mezi celkovou tloušťkou nervu a obalů, a vlastního nervu. Metoda MR využívá přirozeného tkáňového kontrastu tukové tkáně k detailnímu zobrazení struktur očníce. Tyto údaje mohou hrát roli v diagnostice nejen nemocí s oční symptomatologií, ale i v diagnostice nemocí nervového systému.

Přinášíme ucelený přehled základních sekvencí sloužících k zobrazení optického nervu a struktur očníce, poukazujeme na výhody jejich použití a zdůrazňujeme jejich limitace.

Zobrazení optických nervů a očníce je možno standardizovat a tím zjednodušit hodnocení zejména pro následující kontroly, které je optimální provádět na stejném přístroji a stejným protokolem zobrazení.

Je diskutována problematika zobrazení na přístroji síly 1,5 Tesla; jedná se o stroje v České republice nejvíce zastoupené.

Klíčová slova: magnetická rezonance, skener síly 1,5T, optický nerv, optická dráha, obaly optického nervu

SUMMARY

MAGNETIC RESONANCE STRENGTH OF 1.5 T – POSSIBILITIES DETAILED VIEW OF THE OPTIC NERVE

Due to the increased availability of MRI, this modality is the first choice for patients with a suspected pathology of the optic nerve, chiasm and optic tracts. Magnetic resonance imaging allows to evaluate the optic nerve itself as well as the gain or atrophy, its focal changes; it also allows detailed views of the surrounding structures such as vagina of the optic nerve and the mutual ratio between the full thickness of the nerve and the vagina, and the nerve itself. MR method uses a tissue contrast of an adipose tissue structures to a detailed imaging of the orbit. These data can play an important role not only in the diagnosis of the diseases with ophthalmic symptoms, but also in the diagnosis of the diseases of the nervous system. We are presenting a comprehensive overview of basic sequences used to show the optic nerve and the structures of the orbit as well as highlighting the benefits of their use and emphasizing their limitations. Imaging of the optic nerve and eye sockets may be standardized, and thus make the assessment easier for the following examinations that should be ideally performed using the same equipment and the same protocol display. The issue of imaging on the display unit with the strength of 1.5 Tesla is discussed; it is a machine that is largely represented across the Czech Republic.

Key words: magnetic resonance imaging, scanner strength of 1.5 T, optic nerve, optic path, vagina of optic nerve

Čes. a slov. Oftal., 73, 2017, No. 1, p. 34–39

ÚVOD

Diagnostika morfologických změn struktur optického nervu je nutnou částí identifikace nemocí nejen optického nervu, ale i jiných nemocí očních a neurologických.

Zobrazení 1. úseku je doménou očního lékařství, k zobrazení dalších úseků je nezbytností provedení magnetické rezonance.

Neopomenutelnou roli v diagnostickém algoritmu zastává i CT (výpočetní tomografie); pomáhá k diagnostice kalcifikací a změn kostních struktur.

Vyšetření optických nervů předchází zobrazení mozku standardním protokolem.

Nezastupitelnou součástí vyšetření a přípravy k němu je vyplnění žádanky indikujícím lékařem. Je nezbytné stručně sdělit anamnézu pacienta a výsledky dosavadních vyšetření, ale

^{1,3}Hanzlíková P., ^{2,3}Chmelová J.

¹ MR oddělení, Sagena s.r.o., Frýdek-Místek, vedoucí lékařka MUDr. Pavla Hanzlíková

²Radiologie a zobrazovací metody MN, Ostrava, primářka doc. MUDr. Jana Chmelová, Ph.D., ³Radiologická klinika Lékařské fakulty Univerzity Palackého, Olomouc, přednosta prof. MUDr. Miroslav Heřman, Ph.D.

Článek navazuje na přednášku:

Hanzlíková P., Chmelová J.: MR zobrazení optického nervu. XXIV. výroční dny České oftalmologické společnosti, Olomouc, 22. až 24. 9. 2016

Autoři práce prohlašují, že vznik i téma odborného sdělení a jeho zveřejnění není ve střetu zájmu a není podpořeno žádnou farmaceutickou firmou.



Do redakce doručeno dne 21. 12. 2016
Do tisku přijato dne 30. 3. 2017

MUDr. Pavla Hanzlíková
MR oddělení Sagena
8. Pěšího pluku 2450
738 01 Frýdek-Místek
e-mail: hanzlikova@sagena.cz

zejména je nutno se zaměřit na klinickou otázku. Modalita MR umožňuje různá nastavení protokolu zobrazení a ten se modifikuje v závislosti na hledané příčině klinických potíží.

Optický nerv

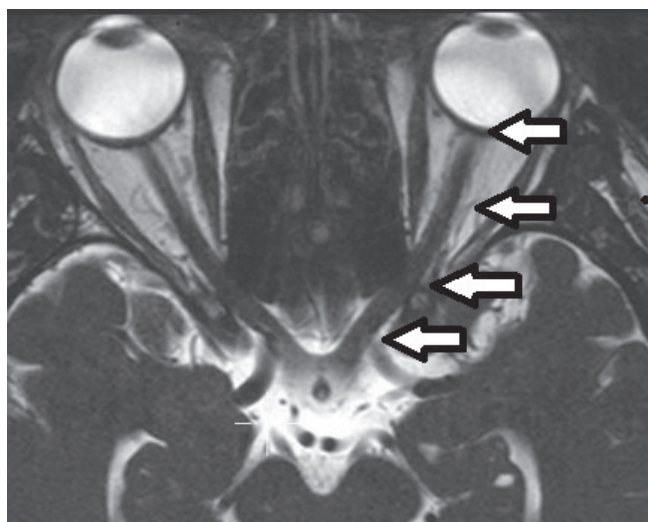
Optický nerv je řazen mezi hlavové nervy, ale není pravým hlavovým nervem – je výběžkem centrálního nervového systému, další bipolární neuron z CNS je umístěn v retině. Pochva optického nervu je tvořena oligodendrocyty, a nikoliv Schwannovými buňkami [3, 8].

Centripetální vlákna z neuronů v retině se sbíhají na optickém disku, prochází přes jemnou vazivovou síťku lamina cribrosa centripetálně a formují se do optického nervu.

Optický nerv se dělí na 4 úseky [7]:

1. **intraokulární segment:** vlákna nervu se sbíhají ze sítnice centripetálně k disku a lamina cribrosa,
2. **intraorbitální segment:** úsek nervu uvnitř intrakraniálního prostoru, nerv je obklopen dura mater, je spojen se subarachnoidálními prostory mozku,
3. **intraikanalikulární segment:** úsek mezi fibrózním prstencem konu po optický kanál,
4. **intrakraniální, resp. prechiasmatický segment:** úsek ve střední jámě lební po chiasma.

Následuje úsek **optického chiasmatu a optické trakty** – vlákna pocházející z temporální části retinálních vláken se nekříží, vlákna z nazální části se kříží – z každého optického nervu část vláken vede informaci ipsilaterálně temporálně a kontralaterálně nazálně – takto vlákna pokračují jako tzv. optický trakt až do corpus geniculatum laterale thalamu. Pokračují centripetálně jako větve **optické radiace**.



Obr. 1 Úseky optického nervu v příčném skenu v T2 vážení (ciss)

Tab. 1 Úseky optického nervu [1]

Zrakový nerv – celková délka 47–50 mm		Zobrazení
1. Intraokulární segment	1 mm	OCT, HDR, GDX
2. Segment intraorbitální	25–30 mm	MR
3. Segment intraikanalikulární	5–9 mm	MR
4. Segment intrakraniální	10–16 mm	MR

Zobrazení prvního úseku optického nervu

Zobrazení intraokulárního segmentu optického nervu je doménou oftalmologie. Je důležité zhodnotit počet vláken optického nervu, jejich tloušťku i uspořádání jednotlivých vrstev peripapilárně. K tomuto lze využít metody laserové i metody založené na použití viditelného světla [4, 7, 9].

Zobrazení 2. až 4. úseku optického nervu magnetickou rezonancí

Zobrazení optického nervu by mělo vždy předcházet vyšetření mozku standardizovaným protokolem.

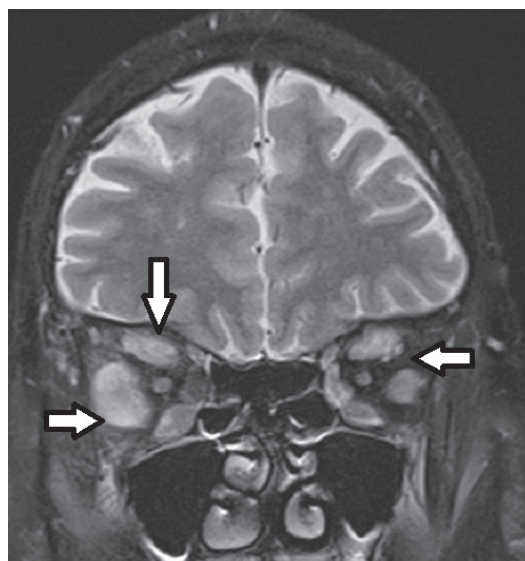
Při zobrazení očníce jako struktury s vysokým obsahem tuku využíváme zejména sekvence, které umožňují signál tuku potlačit.

MR sekvence

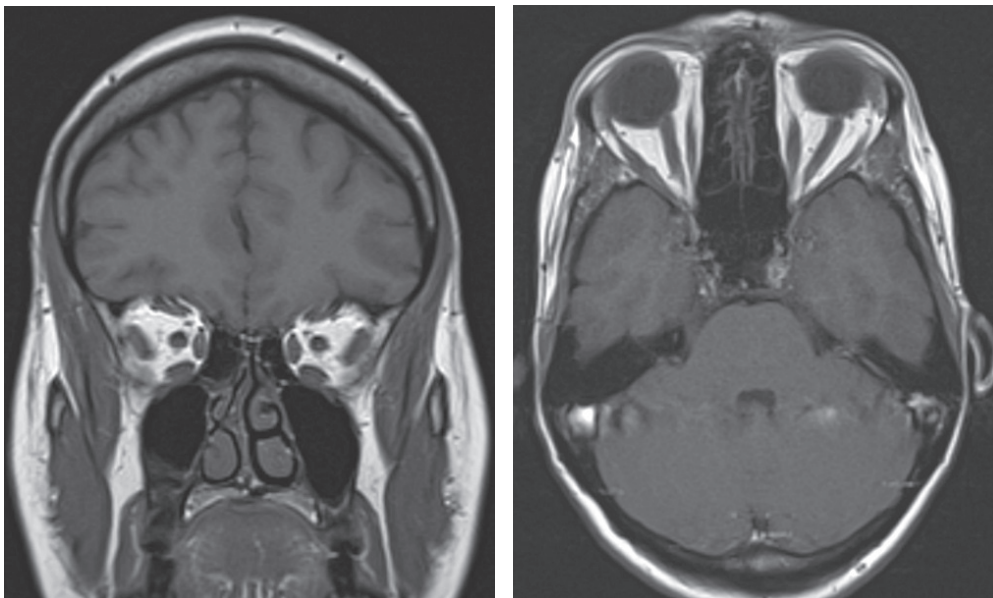
V naší republice jsou nejčastěji zastoupeny přístroje se silou pole 1,5 Tesla.

Je nezbytné vycházet z technických limitací síly pole, které nám umožňuje vyšetřit optické nervy protokolem se zajištěním vrstev šíře 3 mm, vzhledem k omezení síly pole nelze na těchto strojích některé nové sekvence provádět (např. sekvence DIR zhotovitelná na strojích síly 3 Tesla).

Nezbytnou součástí zobrazení očníce a optického nervu je standardní zobrazení mozku [6]. Za dostačující protokol zobrazení mozku v základním protokolu považují autoři T2 TSE,



Obr. 2 T2 koronární obraz s potlačením tuku metodou spektrální saturace – fat suppression – s nálezem zánětlivé infiltrace okohybných svalů. Typický obraz endokrinní orbitopatie



Obr. 3a, 3b T1 obraz optického nervu v koronární a transverzální rovině. Normální nález

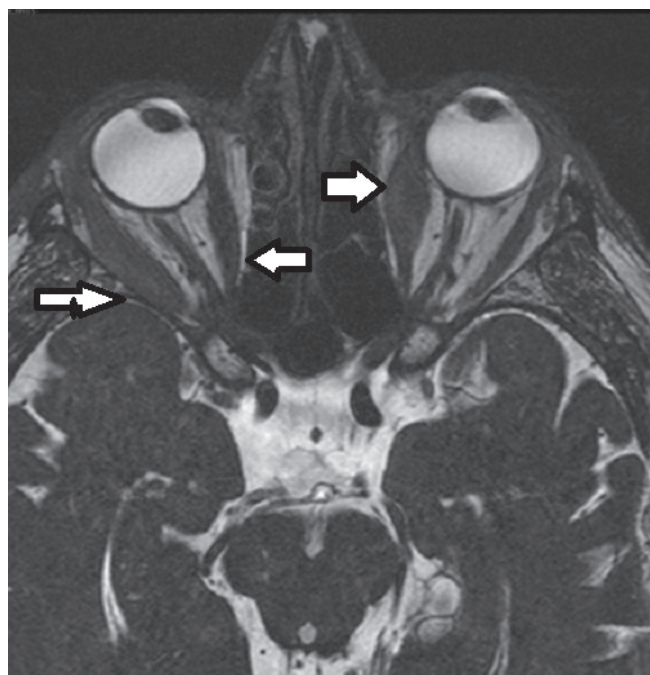
Flair, DWI (b0, b 1000, ADC), SWI v 5 mm transverzálních řezech, sagitální T1 SE sekvence se sílou řezu 5 mm doplněná koronární rovinou v T2 TSE echu.

Následuje zobrazení cílené na očnice.

Nativní sekvence

Nativní sekvence (sekvence bez použití kontrastní látky) zhotovujeme na stroji o síle pole 1,5T v maximálně 3 mm šíři vrstvy.

Na prvním místě nastupují sekvence v **T2 TSE** vážení s potlačením tuku.



Obr. 4 T2 CISS obraz v rovině příčné se zánětlivou infiltrací okohybných svalů. Vpravo dominuje postižení musculus rectus lateralis, vlevo musculus rectus medialis. Endokrinní orbitopatie

Další sekvencí mohou být nativní **T1 SE** sekvence, které využívají přirozený tkáňový kontrast mezi vysokým T1 signálem tuku a nízkým signálem tekutiny.

Sekvencí vhodnou k hodnocení náplně optických pochev mozkomíšním mokem a tloušťky vlastního optického nervu vůči celkové šíři nervu a pochvy je sekvence **T2 TSE 3D** ze skupiny gradientních sekvencí (CISS – Siemens, FFE – Philips, FIESTA-C – GE, SSFP – Toshiba). Tato metoda má úskalí ve výrazné citlivost k artefaktům zejména v blízkosti dutiny ústní (rovnátka, zubní náhrady).

Skupinu nativních sekvencí doplňují difuzně vážené obrazy **DWI**, je nutné zhotovit ADC mapy. Tyto sekvence jsou vhodné k posouzení volné difuze molekul vody na Brownově principu – umožňují nám posoudit přítomnost ischemie, edému, přítomnost celulárního hnisu i maligní tkáně. Tato sekvence se skládá ze dvou typů obrazů – série obrazů se stoupajícím potlačením signálu tkáně a postupným zvýrazněním porušení volné difuze. Druhou sérii obrazů tvoří logaritmy původních obrazů – ADC mapy – mapy aparentního difuzního koeficientu. Opět nutno zvážit použití v přítomnosti artefaktů z dutiny ústní.

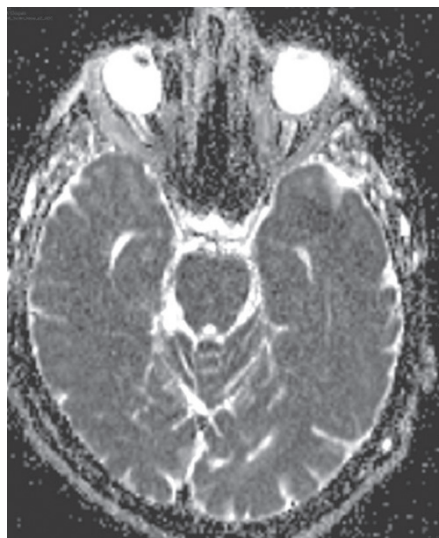
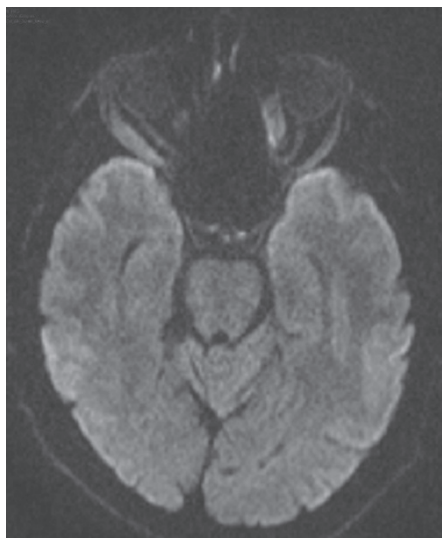
Postkontrastní sekvence

Použití kontrastní látky umožňuje komplexně zhodnotit patologické změny signálu nativně prokázaných afekcí nervu či pochvy.

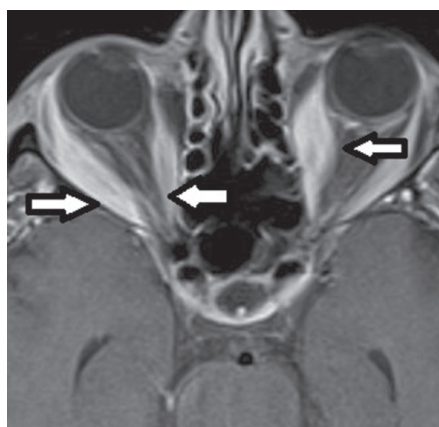
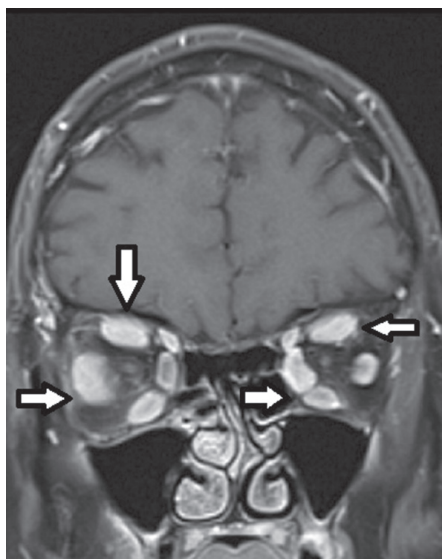
Základními sekvencemi po aplikaci kontrastní látky jsou sekvence **T1 SE**, ať již s potlačením tuku nebo se zachovaným vysokým signálem tuku [1, 5, 6].

Je možno využít **T1 SE** sekvence s magnetizačním transferem. Tyto sekvence jsou kromě hodnocení syčení optického nervu i užitečným nástrojem k hodnocení náplně centrální vény.

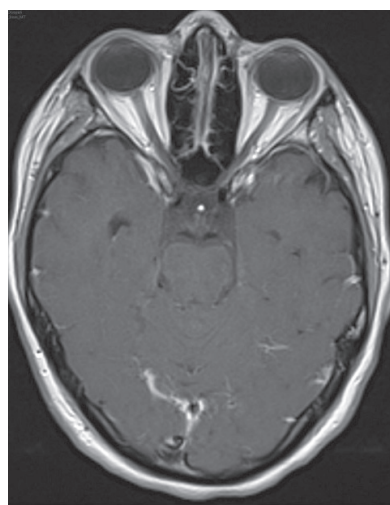
Další možností je použít sekvence ze skupiny gradientního (**GRE**) echa, nejlépe s potlačením tuku [8, 9]. Tyto sekvence umožní 3D zobrazení a zhotovení rekonstrukcí v jakékoliv rovině. Zde upozorňujeme na citlivost k artefaktům.



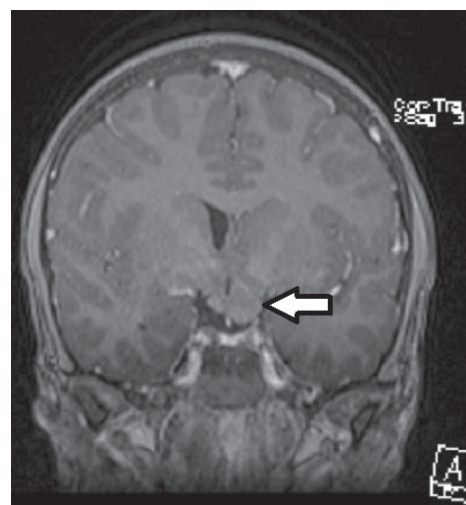
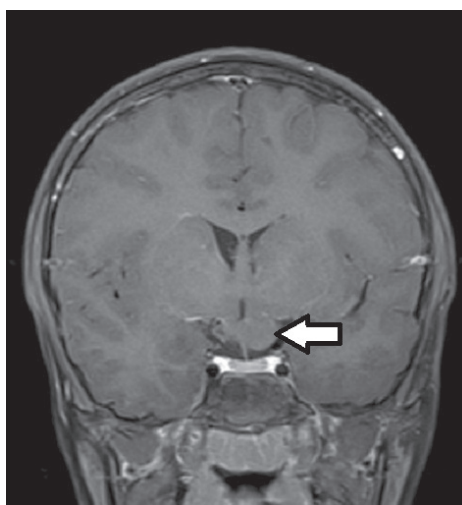
Obr. 5a, 5b Difuzně vážené obrazy zánětlivé infiltrace okohybných svalů ve vysoce difuzně váženém obrazu (5a) a v ADC mapě (5b). Stejný pacient jako v případě obrázku 4



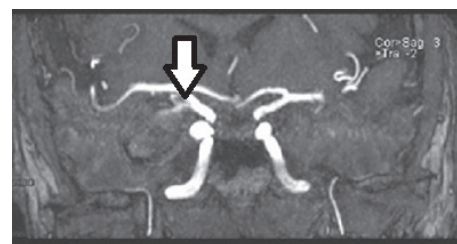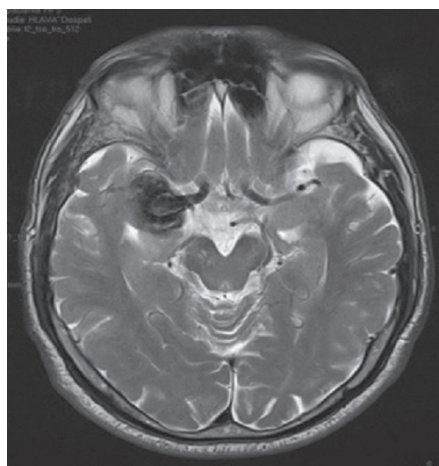
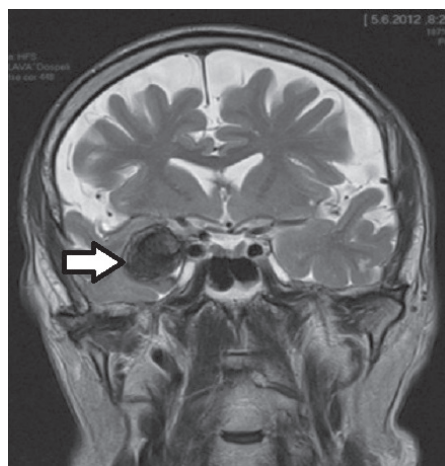
Obr. 6a, 6b Postkontrastní T1 skeny s potlačením tuku metodou spektrální saturace (fat suppression) v rovině koronární a transverzální. Zobrazeno patologické zesílení a sycení okohybných svalů. Stejný pacient jako na obrázku 4



Obr. 7 Příčná rovina v T1 vážení s magnetizačním transferem. Normální nález



Obr. 8a, 8b Srovnání T1 SE koronárního skenu (obr. 8a) a T1 GRE (gradient recalled echo) – multiplanární koronární rekonstrukce – s potlačením tuku (obr. 8b). Gliom optického chiasmatu



Obr. 9a, 9b, 9c Výduť a. carotis interna vpravo v T2 v koronární (obr. 9a) a transverzální (obr. 9b) rovině, MIP rekonstrukce nativní angiografie metodou TOF v koronární rovině (obr. 9c)

Doplňková vyšetření

Postkontrastní GRE sken s potlačením tuku a MPR (multiplanární rekonstrukce) umožňuje hodnotit stav kavernózního splavu, oblast tureckého sedla, mozkových plen, s výhodou lze využít zvýraznění náplně cév.

Při podezření na karotido-kavernózní píštěl je indikována nativní angiografie mozkových tepen metodou time-of-flight – TOF – zvýraznění toku v cévě [8, 9].

Pro vyloučení píštěle je možno přistoupit k angiografii s použitím kontrastní látky, kdy jsme schopni v čase zobra-

zit a posoudit průchod kontrastní látky jednotlivými cévními strukturami – **CE-MRA (kontrastní MR angiografie)**. Pokud hodnotíme průchod jinou než cévní strukturou, hovoříme o **dynamickém kontrastním vyšetření**.

DISKUSE

Zobrazením optického nervu pomocí MR získáváme kvalitní nástroj k hodnocení ložiskových změn optického nervu

Tab. 2 Základní diferenciální diagnostika hypertrofie a atrofie optického nervu

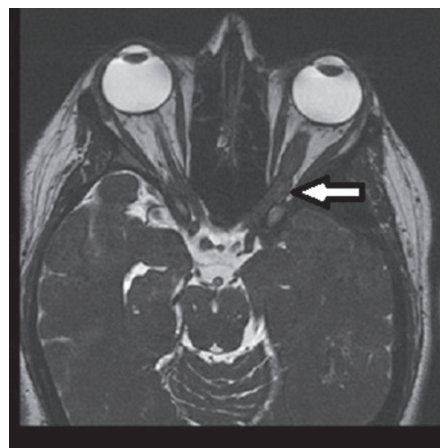
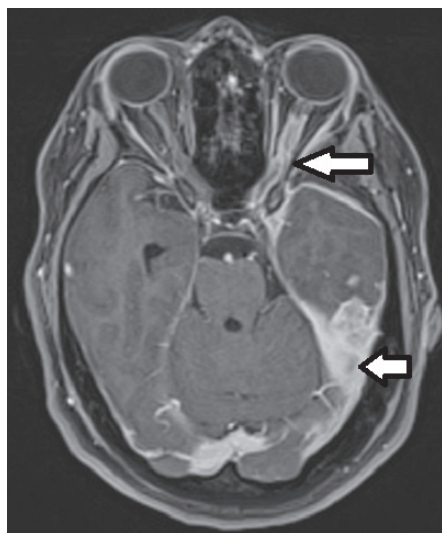
Změny šíře optického nervu	
Hypertrofie optického nervu	Atrofie optického nervu
Optická neuritida	Demyelinizační atrofie – RSM, m. Devic
Gliom optického nervu	Pozánětlivá atrofie – primární či sekundární změny
Meningeom pochvy optického nervu	Tlaková ev. trakční atrofie
Intrakraniální hypertenze	Následná (konsekutivní) atrofie – atrofie při onemocnění retiny
Leukemická infiltrace, infiltrace při lymfomech	Vaskulární atrofie
Sarkoidóza	Metabolická atrofie
Gravesova nemoc	Postrauematická neuropatie
Okluze v. centralis retinae	Hereditární atrofie – Behrova atrofie, Leberova optická atrofie
Hemangioblastom	
Hemorhagie	

Tab. 3 Příčiny zvýšení signálu optického nervu v T2 vážení nativně

Příčiny zvýšení T2 signálu optického nervu – hodnocení nativní	
Neinfekční příčiny	Infekční příčiny
RSM - nejčastěji	Lymská nemoc
Neuromyelitis optica – m. Devic	Toxoplazmóza
Sarkoidóza	HIV
ADEM – akutní diseminovaná encefalomyelitis	Varicella a herpes
SLE – systémový lupus erythematoses	
Postižení toxiny – metabolický původ	
Postradiační změny	

Tab. 4 Patologické procesy ve střední jámě s možnou poruchou vizu

<i>Patologické procesy ve střední jámě lební – hodnocení s podáním kontrastní látky intravenózně</i>	
Trombóza kavernózního splavu	kontrast i.v.
Meningitis	kontrast i.v.
Expanze tureckého sedla a okolí	kontrast i.v. včetně angiografie
Meningeom en plaque	kontrast i.v.
Infiltrace plen při krevních a nádorových onemocněních	kontrast i.v.
Fistuly karotidokavernózní – přímé i nepřímé – optimálně dynamické zobrazení v čase	kontrast i.v., angiografie, optimálně dynamický průchod kontrastu cévou – <u>ce-MRA</u>



Obr. 10a, 10b Meningeomatóza plen levé hemisféry mozku se zasažením pochvy optického nervu v T1 transversálním skenu s potlačením tuku spektrální saturací (obr. 10a) a v T2 ciss zobrazení v transversální rovině (obr. 10b)

– změn jak nativně detekovatelných, tak změn detekovatelných po podání kontrastní látky [1, 7].

Jsme schopni posuzovat šíři samotného nervu i v komparaci s druhou stranou. Srovnání je základem hodnocení atrofie či hypertrofie optického nervu. Je nutné hodnotit i šíři náplně pochvy optického nervu vůči celkové šíři nervu a pochvy, což nelze bez korelace se stavem SA prostor podél mozku [3, 4].

Samostatnou pozornost jistě zaslouží pochva optického nervu v rozsahu očníce až po optický kanálek, za kterým směrem centripetálně přechází do obalů mozku [3, 4].

Součástí vyšetření optických nervů a očí je vždy vyšetření mozku a pečlivé zhodnocení struktur střední jámy lební – turecké sedlo, kavernózní splav či pleny na bázi lební [3, 8].

Nezbytnou se jeví i kontrola cévních struktur očníce a střední jámy.

ZÁVĚR

Zobrazení optického nervu ve 2. až 4. úseku patří magnetické rezonanci. MR je schopna posoudit tloušťku nervu, jeho strukturu se zobrazením ložiskových změn, zhodnotit obaly nervu. Je schopná detailně zobrazit chiasma, optické nervy a struktury střední jámy.

Standardem předcházejícím vyšetření očníce a optických nervů je zobrazení mozku.

Nezbytná je těsná spolupráce indikujícího lékaře, nejlépe oftalmologa s radiodiagnostikem.

LITERATURA

1. **Guy J. et al:** Enhancement and Demyelination of the Intraorbital Optic Nerve: Fat Suppression Magnetic Resonance Imaging. *Ophthalmology*, 1992; 713–7192.
2. **Greaney M. J. et al:** Comparison of Optic Nerve Imaging Methods to Distinguish Normal Eyes from Those with Glaucoma. *Invest. Ophthalmol Vis Sci*, 2002; 3(1): 140–145.
3. **Foram G.:** Magnetic resonance imaging of optic nerve. *Indian Radiol Imaging*. 2015; Oct–Dec; 25(4): 421–438.
4. **Harbison H., Noble V.:** Using MRI of the optic nerve sheath to detect elevated intracranial pressure. *Critical Care*, 2008; 12: 181.
5. **Mangrum W. et al:** Duke Review of MRI Principles, Philadelphia, Elsevier Health Sciences, 2012, p. 278. ISBN 978-1-4557-0084-4.
6. **Mechl M., Tintěra J., Žižka J. et al.:** Protokoly MR zobrazování, Praha, Galén, 2014; s. 18–43. ISBN 978-80-7492-109-4.
7. **Miller D. H. et al:** Magnetic resonance imaging of the optic nerve in optic neuritis. *Neurology* February 1988; 38(2): p. 175.
8. **Montaleone P.:** The optic nerve: A clinical perspective. *Univ West Ont Med J*, 2010; 79: 37, 9.
9. **Tripathi S. Anand et al:** Optic nerve atrophy and retinal nerve fibre layer thinning following optic neuritis: Evidence that axonal loss is a substrate of MRI-detected atrophy. *NeuroImage* 2006; 31 (1): p. 286–293.