

Cévní hustota a tloušťka vrstvy nervových vláken u patologického nitroočního tlaku

Jakub Král, Ján Lešták, Martin Fůs

České vysoké učení technické v Praze, Fakulta biomedicínského inženýrství, Kladno, Česká republika



První autor:
Mgr. Jakub Král

Korespondenční autor:
doc. MUDr. Ján Lešták
Katedra přírodovědných oborů
Fakulta biomedicínského inženýrství ČVUT
v Praze
nám. Sítná 3105
272 01 Kladno 2
Česká republika
E-mail: lestak@seznam.cz

Do redakce doručeno dne: 5. 11. 2024

Přijato k publikaci dne: 18. 1. 2025

Publikováno on-line: 13. 2. 2025

Autoři práce prohlašují, že vznik i téma odborného sdělení a jeho zveřejnění není ve střetu zájmů a není podpořeno žádnou farmaceutickou firmou. Práce nebyla zadána jinému časopisu ani jinde otištěna.

SOUHRN

Cílem práce bylo zjistit vzájemný vztah hodnot nitroočního tlaku (NOT) a tloušťky vrstvy nervových vláken (RNFL) a hustoty cévního zásobení (vessel density – VD) v oblasti zřakového nervu.

Materiál a metodika: Sledovaný soubor tvořilo 104 očí, tedy 26 žen průměrného věku 45 let a 26 mužů průměrného věku 43 let. NOT byl u všech očí vyšší než 21 mmHg (21–36 mmHg) a byl měřen jako výsledek průměru tří měření přístrojem Ocular Response Analyser (ORA, Reichert). Tloušťka RNFL a VD (v papilární oblasti 4,5 x 4,5 mm) byla měřena pomocí Avanti RTVue XR (Optovue). V případě VD byla oblast skenu ještě separována na jednotlivé anatomické segmenty. V případě korigované RNFL (RNFLc) byla hodnota VD odečtena od celkové hodnoty RNFL. Pomocí Pearsonova korelačního koeficientu byl stanoven vztah NOT s VD, RNFL i s RNFLc v jednotlivých peripapilárních segmentech.

Výsledek: Nejvýznamnější korelace s NOT byla zaznamenána pro VD malých cév v celém skenu ($r = -0,48$) a VD v segmentu IT ($r = -0,48$). Podobná korelace byla i u NOT a RNFL ($r = -0,42$). U RNFLc jsme nezaznamenali žádnou statisticky významnou korelaci.

Závěr: Prokázali jsme, že pro včasnou diagnostiku glaukomu jsou signifikantním markerem hodnoty VD, konkrétně WI-VDs a peripapilární VD v segmentu IT.

Klíčová slova: vessel density, retinal nerve fiber layer, nitrooční tlak

SUMMARY

Vessel density and retinal nerve fiber layer in pathological intraocular pressure

Aim: The aim of the study was to determine the correlation between intraocular pressure (IOP) and thickness of the retinal nerve fiber layer (RNFL), and vascular density (VD) in the optic nerve.

Material and methodology: IOP was greater than 21 mmHg (21–36 mmHg) in all eyes and was measured as the result of an average of three measurements with the instrument Ocular Response Analyzer (ORA, Reichert). RNFL and VD thickness (in the papillary region of 4.5 x 4.5 mm) was measured with the instrument Avanti RTVue XR (Optovue). In the case of the VD, the scan area was further separated into individual anatomical segments. In the case of corrected RNFL (RNFLc), the VD value was subtracted from the total RNFL value. The relationship of IOP to VD, RNFL and RNFLc in each peripapillary segment was determined using a Pearson's correlation coefficient.

Results: The most significant correlation with IOP was observed for small vessel VD in a full scan ($r = -0.48$) and VD in the IT segment ($r = -0.48$). A similar correlation was observed for IOP and RNFL ($r = -0.42$). No statistically significant correlation was observed for RNFLc.

Conclusion: We demonstrated that VD values, specifically WI-VDs and peripapillary VDs in the IT segment, are significant markers for the early diagnosis of glaucoma.

Key words: vessel density, retinal nerve fiber layer, intraocular pressure

Čes. a slov. Oftal., 81, 2025, No. x, p.

ÚVOD

Glaukom je progresivní onemocnění, u kterého hraje zásadní roli pro zachování zrakových funkcí včasná stanovení diagnózy a zahájení léčby. Vzhledem k jeho asymp-

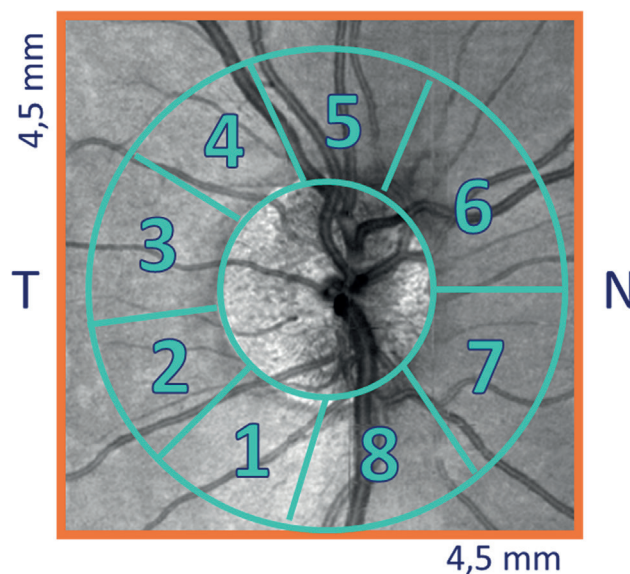
tomatické povaze je včasné odhalení onemocnění před jeho závažnými stadii náročné a počet diagnostikovaných pacientů s glaukomem je menší než nediagnostikovaných pacientů [1,2]. Například v Číně míra diagnostiky primárního glaukomu s otevřeným úhlem činí pouze 10 % [3].

Pro včasnou diagnostiku glaukomu má velký význam algoritmus poškození jednotlivých struktur sítnice a zra-
kového nervu. Soto et al. se spolupracovníky na myších
modelech zjistili, že degenerace sítnicových gangliových
buněk (SGB) u glaukomu má dvě separátní stadia: první
zahrnuje atrofii gangliových buněk a druhé poškození
jejich axonů. Retrolaminární degenerace axonů probíhá
před degenerací jejich intraretinální částí [4]. Vzhledem
k těmto zjištěním nás zaujala experimentální práce Tao
et al., kteří po přechodném zvýšení nitroočního tlaku
(NOT) u myší, zjistili vaskulární remodelaci sítnice; počet
kapilárních větví byl snížen v povrchovém a intermedi-
álním vaskulárním plexu. Počet SGB, průměr centrální
retinální arterioly a hluboké větvení kapilárního plexu
nebyly ovlivněny. Tyto dříve nedocenené nálezy nazna-
čují, že přechodné zvýšení NOT může způsobit neroz-
poznanou a potenciálně dlouhodobou patologii SGB
a souvisejících neurovaskulárních jednotek [5]. Podobné
změny zjistila i Pitale et al., kteří po přechodném zvýšení
NOT po dobu 2 týdnů v podobném experimentu u myší,
zjistili normální počet SGB, ale významné snížení počtu
kapilárních spojení/mm² v intermediálním retinálním
kapilárním plexu, který ušetřil ostatní plexy. Hustota
kapilárního spojení, délka cév a vaskulární plocha byly
významně sníženy a počet acelulárních kapilár se drama-
ticky zvýšil [6].

I my jsme v předchozí práci prokázali střední korelaci
mezi hustotou cévního zásobení (vessel density – VD),
vrstvou retinálních nervových vláken (RNFL) a NOT u očí,
kde byl NOT vyšší než 20 mmHg [7]. Protože se na cel-
kové hodnotě RNFL významně podílí i hodnota VD, pro-
vedli jsme “očistění” RNFL od VD (RNFLc) v jednotlivých
peripapilárních segmentech. Výsledkem bylo zjištění, že
zvysování NOT se významněji podílí na VD než na korigo-
vané RNFL [8–10]. To je pro včasnou diagnostiku glauko-
mového onemocnění důležitá informace, neboť změny
v RNFL následují až po alternaci SGB. Jak je uvedeno
v experimentálních pracích Tao et al. [5] a Pitale et al.
[6], cévní změny sítnice předbíhají změnám v SGB. Proto
bylo i cílem této práce zjistit, zda k významnějším změnám
u očí s patologickým (vyšším než statistická norma)
NOT dochází v sítnicovém cévním systému nebo ve vrstvě
sítnicových nervových vláken (RNFL). Pokud to bude
sítnicový cévní systém, zda jsou významnější změny ve
VD peripapilárně nebo celého obrazu (WI)? Na základě
výše korelace pak bude možno stanovit důležitost jed-
notlivých parametrů pro včasnou diagnostiku glauko-
mu.

MATERIÁL A METODY

Soubor tvořilo 26 žen průměrného věku 45 (22–70)
let a 26 mužů průměrného věku 43 (20–71) let. Celkem
104 očí. NOT byl u všech očí vyšší než 21 mmHg (21–36
mmHg). Data byla sbírána od února do dubna 2021 na
Oční klinice JL (Praha, Česká republika). Hodnoty NOT
byly výsledkem průměru tří měření za použití Ocular



Obrázek 1. Označení jednotlivých peripapilárních segmentů, v nichž byla hodnocena tloušťka vrstvy nervových vláken (RNFL) a cévní hustota (VD): Inferior Temporal – IT (1); Temporal Inferior – TI (2); Temporal Superior – TS (3); Superior Temporal – ST (4); Superior Nasal – SN (5); Nasal Superior – NS (6); Nasal Inferior – NI (7) a Inferior Nasal – IN (8)

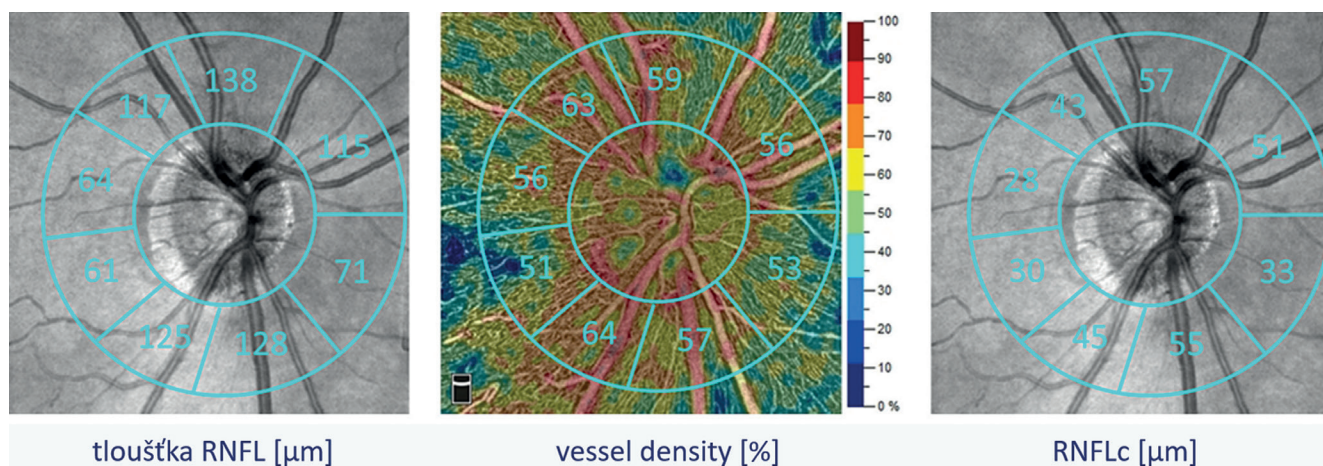
Response Analyser (ORA, Reichert). Kritéria pro zařaze-
ní byla následující: zraková ostrost 1,0 s možnou korek-
cí méně než ± 3 dioptrie, beze změn v zorných polích
(glaukomový program-Medmont M700), žádná jiná oční
nebo neurologická onemocnění a žádná předchozí léčba
hypertenzního glaukomu.

Tloušťka RNFL a VD byla měřena pomocí Avanti RT-
Vue XR (Optovue). V případě VD celého obrazu i peripa-
pilárně a také peripapilárně v osmi segmentech (Obrá-
zek 1): Inferior Temporal – IT (1); Temporal Inferior – TI
(2); Temporal Superior – TS (3); Superior Temporal – ST
(4); Superior Nasal – SN (5); Nasal Superior – NS (6); Na-
sal Inferior – NI (7) a Inferior Nasal – IN (8). V případě RN-
FLc byla hodnota VD (%) odečtena od celkové hodnoty
RNFL, princip demonstruje Obrázek 2. Dále byly hodno-
ceny parametry: procentuální zastoupení malých (WI-
VDs) nebo všech cév (WI-VDa) v celém skenovaném
obrazu, procentuální cévní zastoupení v peripapilární
zóně a to všech cév (PP-VDa) nebo pouze malých cév
(PP-VDs).

Pomocí Pearsonova korelačního koeficientu byly vý-
sledky NOT porovnány s VD a RNFL k posouzení vztahu
mezi vybranými parametry. Podobně i výsledky NOT
s VD a RNFLc v jednotlivých peripapilárních segmen-
tech.

VÝSLEDKY

Při porovnání RNFL s NOT jsme zjistili střední závislost
($r = -0,42$). Po odečtení VD od hodnot RNFL (RNFLc) v jed-
notlivých segmentech jsme nezjistili žádnou závislost.



Obrazek 2. Princip zavedení parametru korigované tloušťky vrstvy nervových vláken (RNFLc), tedy kompenzace tloušťky vrstvy nervových vláken (RNFL) a cévního zastoupení (VD) v daném objemu daného segmentu

Střední závislost jsme zaznamenali i mezi PP-VD a PP-WI. Nejvyšší hodnoty byly u WI-VDs ($r = -0,48$).

U VD v jednotlivých segmentech byla slabá závislost v segmentu 2, střední v segmentech 1, 4, 5, 6, 7 a 8. Žádná v segmentu 3. Nejvyšší hodnotu jsme zaznamenali v segment IT ($r = -0,48$). Tabulka 1 a 2.

Tabulka 1. Výsledky korelační analýzy nitroočního tlaku, cévního zastoupení (VD) a tloušťky vrstvy nervových vláken (RNFL). Červeně jsou označeny statisticky signifikantní závislosti

	r	P
PP-VDa	-0,43	<0,01
PP-VDs	-0,45	<0,01
WI-VDa	-0,34	<0,01
WI-VDs	-0,48	<0,01
RNFL	-0,42	<0,01

PP-VDa – procentuální zastoupení všech cév peripapilárně, PP-VDs – procentuální zastoupení malých cév peripapilárně, WI-VDa – procentuální zastoupení všech cév v celém skenovaném obraze, WI-VDs – procentuální zastoupení malých cév v celém skenovaném obraze, RNFL – tloušťka vrstvy nervových vláken

DISKUZE

Vaskulatura sítnice je třívrstvá síť sestávající z povrchového retinálního kapilárního plexu (SRCP), intermediálního retinálního kapilárního plexu (IRCP) a hlubokého retinálního kapilárního plexu (DRCP). SRCP vyživuje RNFL, SGB a dendrity ON-SGB ve vnitřní plexiformní vrstvě (IPL). IRCP pak dendrity OFF-SGB v IPL a amakrinní buňky ve vnitřní nukleární vrstvě (INL). DRCP vyživuje bipolární buňky (BP) a horizontální buňky (HC) ve vnější plexiformní vrstvě (OPL) [11,12].

OFF-SGB a zejména jejich dendrity, jsou náchylnější ke zvýšení NOT než ON-SGB [13–16]. Vzhledem k tomu, že primárním krevním zásobením pro OFF-SGB a vrstvu IPL (dendrity OFF-SGB) je IRCP [11,12], snížený lokální průtok krve očekávaný u kapilár IRCP indukované vysokým NOT má věrohodné anatomické vysvětlení [17].

Jak jsme uvedli v úvodu Tao et al. a Pitale et al. prokázali v experimentu na myších cévní změny v sítnicových kapilárních plexech po přechodném zvýšení NOT, aniž by došlo k poškození SGB [5,6]. Cévní změny u glaukomu byly nalezeny i v humánní medicíně. Chen et al. zjistili

Tabulka 2. Výsledky korelační analýzy nitroočního tlaku a parametrů cévního zastoupení (VD) a korigované tloušťky vrstvy nervových vláken (RNFLc) v jednotlivých peripapilárních segmentech. Červeně jsou označeny statisticky signifikantní závislosti

Segmenty	VD r	VD P	RNFLc r	RNFLc P
1-IT	-0,48	<0,01	-0,18	0,08
2-TI	-0,23	0,04	-0,03	0,81
3-TS	-0,12	0,23	-0,05	0,65
4-ST	-0,37	<0,01	-0,18	0,08
5-SN	-0,31	<0,01	-0,17	0,09
6-NS	-0,42	<0,01	-0,05	0,64
7-NI	-0,35	<0,01	-0,02	0,84
8-IN	-0,32	<0,01	-0,06	0,53

Inferior Temporal – IT; Temporal Inferior – TI; Temporal Superior – TS; Superior Temporal – ST; Superior Nasal – SN; Nasal Superior – NS; Nasal Inferior – NI a Inferior Nasal – IN

u glaukomových očí sníženou hustotu cév v makulární i peripapilární oblasti i v celém obraze [18]. Kromě toho klinické studie u pacientů s glaukomem využívající optickou koherenční tomografickou angiografii (OCTA) uvádějí, že přechodné fluktuace NOT mohou způsobit hypoxické poškození, které vede k mikrovaskulárním změnám jak v sítnici, tak terči zrakového nervu [19–21]. My jsme v této práci prokázali korelaci mezi patologickými hodnotami NOT a VD (PP i WI) a celkovými hodnotami RNFL. U RNFLc jsme nezaznamenali žádnou závislost. Naše výsledky jsou ve shodě s Akil et al., kteří prokázali statisticky významné změny v PP-VD u glaukomatiků preperimetrického stadia ve srovnání s kontrolní skupinou [22]. Vysokou korelaci mezi VD a RNFL pozorovali také Yu et al [23] a Lee et al [24] a navrhli, že pokles VD u glaukomu je sekundárním důsledkem ztráty RNFL. Triolo et al zaujali podobný názor [25].

Naše práce prokázala, že cévní změny předbíhají změny ve vrstvě nervových vláken sítnice. Myslíme si, že primární jsou změny ve VD a sekundární v RNFL. Tomu by odpovídaly i histologické nálezy v experimentu [4]. Podobně i Feher et al. zjistili, že zvýšený NOT zpočátku stlačuje mikrocévy terče zrakového nervu a tím dochází k ischemizaci dané tkáně. V očích se zvýšeným NOT se výrazně zvýšil počet beta-adrenergických receptorů [26].

Chen et al. prokázali u glaukomových očí, že hustota cév v celém obraze (WI-VD) byla nižší než u zdravých očí v makulární (38,5 % \pm 2,2 % vs. 43,2 % \pm 2,3 %) a peripapilární oblasti (43,8 % \pm 5,7 % vs. 53,3 % \pm 3,0 %). Hustota cirkumkapilárních cév (cpVD) byla u očí s glaukomem rovněž nižší (53,3 % \pm 7,0 % vs. 61,5 % \pm 3,2 %) [27]. Podobné výsledky VD jsme zaznamenali i v této práci. Öztürk et al. prokázali s progresí glaukomu rovněž klesající hodnoty VD. Většina peripapilárních a makulárních VD parametrů skupin preperimetrického

glaukomu a časného glaukomu byla nižší než u zdravých kontrol ($P < 0,001$). Mezi skupinami preperimetrického a časného glaukomu nebyl žádný významný rozdíl v RNFL, ale bylo zjištěno, že většina peripapilárních a makulárních VD byla nižší ve skupině počínajícího glaukomu než ve skupině preperimetrického ($P < 0,05$) [28]. K podobným výsledkům dospěli i Yarmohammadi a kol. Pomocí OCTA zjistili, že hustota cév, má podobnou diagnostickou přesnost jako měření tloušťky RNFL [19].

Naše výsledky nekorigované RNFL prokázali podobný závěr. Po odečtení hodnot VD od celkové RNFL (RNFLc) se výsledky ale významně liší. Podobnou práci, kde by autoři zjišťovali vztah mezi NOT a RNFL po korekci VD jsme v literatuře nenašli. Mansoori T. et al. předložili studii srovnání hustoty radiálních peripapilárních kapilár (RPC) u zdravých očí a pacienty s primárním glaukomem otevřeného úhlu pomocí OCTA. Zjistili, že hustota RPC byla nižší v inferotemporálních ($p = 0,002$) a superotemporálních ($p = 0,008$) sektorech ve skupině POAG ve srovnání se zdravými kontrolami [29]. Naše výsledky ukázaly na nejvyšší korelaci v segmentu IT ($r = -0,48$).

ZÁVĚR

Pro glaukomové onemocnění je kardinální včasné stanovení diagnózy a zahájení léčby. Prokázali jsme, že hustota cévního zásobení malých cév celého obrazu (WI-VDs) nejvíce koreluje se zvyšujícím se NOT. Podobnou korelaci jsme zaznamenali i u VD v IT peripapilárním segmentu. Proto lze vyšetření OCT angiografie zařadit na jedno z prvních míst a jeho výsledky interpretovat spolu s výsledky dalších testů užívaných v diagnostice onemocnění.

LITERATURA

- Burgoyne CF, Downs JC, Bellezza AJ, Suh JK, Hart RT. The optic nerve head as a biomechanical structure: a new paradigm for understanding the role of IOP-related stress and strain in the pathophysiology of glaucomatous optic nerve head damage. *Prog Retin Eye Res.* 2005;24:39-73.
- Weinreb RN, Aung T, Medeiros FA. The pathophysiology and treatment of glaucoma: a review. *Jama.* 2014;311:1901-1911.
- Gedde SJ, Vinod K, Wright MM, et al. Primary Open-Angle Glaucoma Preferred Practice Pattern®. *Ophthalmology.* 2021;128:71-150.
- Soto I, Oglesby E, Buckingham BP, et al. Retinal Ganglion Cells Downregulate Gene Expression and Lose Their Axons within the Optic Nerve Head in a Mouse Glaucoma Model. *J Neurosci.* 2008;28:548-561.
- Tao X, Sigireddi RR, Westenskow PD, Channa R, Frankfort BJ. Single transient intraocular pressure elevations cause prolonged retinal ganglion cell dysfunction and retinal capillary abnormalities in mice. *Exp Eye Res.* 2020;201:108296. doi: 10.1016/j.exer.2020.108296
- Pitale PM, Shen G, Sigireddi RR, et al. Selective vulnerability of the intermediate retinal capillary plexus precedes retinal ganglion cell loss in ocular hypertension. *Front Cell Neurosci.* 2022;16:1073786. doi: 10.3389/fncel.2022.1073786
- Kral J, Lestak J, Nutterova E. OCT angiography, RNFL and visual field at different values of intraocular pressure. *Biomed Rep.* 2022 May;16(5):36. doi: 10.3892/br.2022.1519
- Lešták J, Füs M, Král J. The Relationship Between the Thickness of cpRNFL in Segments and Intraocular Pressure. *Clin Ophthalmol.* 2022;16:1-7.
- Lešták J, Füs M, Král J. Axons of retinal ganglion cells on the optic nerve disc following vessel density correction at different IOP values. *Exp Ther Med.* 25; 261, 2023. doi: 10.3892/etm.2023.11960
- Lestak J, Füs M, Pitrova S. Peripapillary retinal nerve fiber layer following vessel density correction at different IOP values. *Biomed Pap Med Fac Univ Palacky Olomouc Czech Repub.* 2024;17. doi: 10.5507/bp.2024.001
- Usui Y, Westenskow PD, Kurihara T, et al. Neurovascular crosstalk between interneurons and capillaries is required for vision. *J Clin Invest.* 2015;125:2335-2346. doi: 10.1172/JCI80297
- Nian, S., Lo ACY, Mi Y, Ren K. Neurovascular unit in diabetic retinopathy: pathophysiological roles and potential therapeutic targets. *Eye Vis (Lond).* 2021;8:15. doi: 10.1186/s40662-021-00239-1
- Della Santina L, Inman DM, Lupien CB, Horner PJ, Wong ROL. Differential progression of structural and functional alterations in distinct retinal ganglion cell types in a mouse model of glaucoma. *J Neurosci.* 2013;33:17444-17457. doi: 10.1523/JNEUROSCI.5461-12.2013
- El-Danaf RN, Huberman AD. Characteristic patterns of dendritic remodeling in early-stage glaucoma: evidence from genetically identified retinal ganglion cell types. *J Neurosci.* 2015;35:2329-2343. doi: 10.1523/JNEUROSCI.1419-14.2015

15. Ou Y, Jo RE, Ullian EM, Wong ROL, Della Santina L. Selective vulnerability of specific retinal ganglion cell types and synapses after transient ocular hypertension. *J Neurosci*. 2016;36:9240–9252. doi: 10.1523/JNEUROSCI.0940-16.2016
16. Sabharwal J, Seilheimer RL, Tao X, Cowan CS, Frankfort BJ, Wu SM. Elevated IOP alters the space-time profiles in the center and surround of both ON and OFF RGCs in mouse. *Proc Natl Acad Sci USA*. 2017;114:8859–8864. doi: 10.1073/pnas.1706994114
17. Campbell JP, Zhang M, Hwang TS, et al. Detailed Vascular Anatomy of the Human Retina by Projection-Resolved Optical Coherence Tomography Angiography. *Sci Rep*. 2017;10:7:42201. doi: 10.1038/srep42201
18. Chen HS, Liu CH, Wu WC, Tseng HJ, Lee YS. Optical Coherence Tomography Angiography of the Superficial Microvasculature in the Macular and Peripapillary Areas in Glaucomatous and Healthy Eyes. *Invest Ophthalmol Vis Sci*. 2017;58:3637–3645.
19. Yarmohammadi A, Zangwill LM, Diniz-Filho A, et al. Optical coherence tomography angiography vessel density in healthy, glaucoma suspect and glaucoma eyes. *Invest Ophthalmol Vis Sci*. 2016;57:451–459. doi: 10.1167/iovs.15-18944
20. Jia Y, Simonett JM, Wang J, et al. Wide-field OCT angiography investigation of the relationship between radial peripapillary capillary plexus density and nerve fiber layer thickness. *Invest Ophthalmol Vis Sci*. 2017;58:5188–5194. doi: 10.1167/iovs.17-22593
21. Liu L, Edmunds B, Takusagawa H L, et al. Projection-resolved optical coherence tomography angiography of the peripapillary retina in glaucoma. *Am J Ophthalmol*. 2019;207: 99–109. doi: 10.1016/j.ajo.2019.05.024
22. Akil H, Huang AS, Francis BA, Sadda SR, Chopra V. Retinal vessel density from optical coherence tomography angiography to differentiate early glaucoma, pre-perimetric glaucoma and normal eyes. *PLoS ONE*. 2017;12:1–12.
23. Yu PK, Cringle SJ, Yu DY. Correlation between the radial peripapillary capillaries and the retinal nerve fibre layer in the normal human retina. *Exp Eye Res*. 2014;129:83–92. doi: 10.1016/j.exer.2014.10.020
24. Lee EJ, Lee KM, Lee SH, Kim TW. OCT Angiography of the peripapillary retina in primary open-angle glaucoma. *Invest Ophthalmol Vis Sci*. 2016;57:6265–6270. doi: 10.1167/iovs.16-20287
25. Triolo G, Rabiolo A, Shemonski ND, et al. Optical Coherence tomography angiography macular and peripapillary vessel perfusion density in healthy subjects, glaucoma suspects, and glaucoma patients. *Invest Ophthalmol Vis Sci*. 2017;58:5713–5722. doi: 10.1167/iovs.17-22865
26. Feher J, Pescosolido N, Tranquilli Leali FM, Cavallotti C. Microvessels of the human optic nerve head: Ultrastructural and radioreceptorial changes in eyes with increased IOP. *Can J Ophthalmol*. 2005;40:492–498.
27. Chen HS, Liu CH, Wu WC, Tseng HJ, Lee YS. Optical Coherence Tomography Angiography of the Superficial Microvasculature in the Macular and Peripapillary Areas in Glaucomatous and Healthy Eyes. *Invest Ophthalmol Vis Sci*. 2017;58:3637–3645. doi: 10.1167/iovs.17-21846
28. Öztürk C, Güngör SG, Ekşioğlu Ü, Sezenöz AS, Çolak M. Peripapillary and macular vascular densities in healthy, ocular hypertensive, and different stages of glaucomatous eyes. *Int J Ophthalmol*. 2023;18:16(12):2018–2026.
29. Mansoori T, Sivaswamy J, Gamalapati JS, Balakrishna N. Radial Peripapillary Capillary Density Measurement Using Optical Coherence Tomography Angiography in Early Glaucoma. *J Glaucoma*. 2017;26:438–443.