

CYTOMEGALOVIROVÁ PŘEDNÍ UVEITIDA

Kotingová Veronika, Fichtl Marek, Brichová Michaela,
Svozílková Petra, Klímová Aneta, Rezková Lucie,
Škrlová Eva, Heissigerová Jarmila

Oční klinika, 1. lékařská fakulta, Univerzita Karlova a Všeobecná
fakultní nemocnice v Praze

*Autoři práce prohlašují, že vznik i téma odborného sdělení a jeho zveřejnění není ve
střetu zájmů a není podpořeno žádnou farmaceutickou firmou. Práce nebyla otištěna ani
zaslána do jiného časopisu, s výjimkou kongresových abstrakt.*

Do redakce doručeno dne: 22. 6. 2024
Přijato k publikaci dne: 30. 7. 2024
Publikováno on-line: 14. 10. 2024



MUDr. Veronika Kotingová
Oční klinika, 1. LF UK a VFN v Praze
U Nemocnice 499/2
12808 Praha 2
E-mail: veronika.kotingova@vfn.cz

SOUHRN

Cíl: Cílem práce je shrnout poznatky o cytomegalovirové (CMV) přední uveitidě a na krátkých kazuistických sděleních představit pacienty léčené na pracovišti Oční kliniky 1. LF UK a VFN v Praze s touto klinikou jednotkou.

Materiál a metody: Retrospektivní analýza souboru pacientů Centra pro diagnostiku a léčbu uveitid od roku 2003 do 2024. Prezentace vlastních zkušeností s CMV přední uveitidou verifikovanou pomocí polymerázové řetězové reakce (PCR) z předněkomorové tekutiny formou kazuistik.

Výsledky: Ze souboru 3844 pacientů s uveitidou, bylo 343 s herpetickou přední uveitidou, z toho 3 pacienti s CMV uveitidou potvrzenou PCR analýzou předněkomorové tekutiny. U všech pacientů byl zaznamenán přechod z původně akutní rekurentní přední uveitidy do chronické formy s elevací nitroočního tlaku (NOT). I navzdory lokální protizánětlivé a antiglaukomové terapii docházelo při jejím snižování k častým relapsům. Pro přetrvávající elevaci NOT s nedostatečným efektem maximální lokální antiglaukomové terapie byla u všech pacientů provedena antiglaukomová operace, při které byl odebrán vzorek předněkomorové tekutiny k PCR analýze. Po zahájení lokální antivirové terapie ganciklovirem došlo u pacientů ke stabilizaci onemocnění s výrazným snížením počtu relapsů zánětu a progresi glaukomu s kompenzovaným NOT.

Závěr: CMV přední uveitida je u nás vzácná a je nutno na ni pomyslet v případě přední uveitidy s elevací NOT nedostatečně reagující na protizánětlivou terapii. Časná verifikace etiologického agens se zahájením správné antivirové terapie je klíčová vzhledem k další prognóze onemocnění a rozvoji komplikací. Nízké udržovací dávky lokálně aplikovaného gancikloviru po dobu několika měsíců zabraňují relapsům uveitidy a dekompenzaci NOT.

Klíčová slova: cytomegalovirus, přední uveitida, sekundární glaukom, ganciklovir

SUMMARY

CYTOMEGALOVIRUS ANTERIOR UVEITIS

Aim: The aim of the article is to summarize observations on cytomegalovirus (CMV) anterior uveitis, and in short case reports present cases of patients treated at our Department of Ophthalmology, First Faculty of Medicine, Charles University and General University Hospital in Prague.

Material and methods: Retrospective analysis of patients at the Centre for diagnosis and treatment of uveitis from 2003 to 2024. Presentation of our experiences with CMV anterior uveitis confirmed by polymerase chain reaction (PCR) in aqueous humor in case reports.

Results: From a cohort of 3844 patients with uveitis, 3 patients were diagnosed with CMV anterior uveitis, confirmed by PCR in the aqueous humor. The clinical presentation was as acute recurrent hypertensive anterior uveitis in all patients, with a switch to chronic form with elevated intraocular pressure (IOP). Despite local anti-inflammatory and antiglaucomatous therapy, there was high recurrence of uveitis with decompensation of IOP when the medication was reduced. Patients underwent antiglaucoma surgery because of persistent high IOP despite maximal local antiglaucomatous therapy. An anterior chamber tap was taken for PCR analysis, with a CMV-positive result. After the initiation of antiviral therapy with local ganciclovir, patients manifested compensated IOP and a pronounced reduction of recurrences of uveitis and progression of glaucoma.

Conclusions: CMV anterior uveitis is a rare pathology in our geographic region, but it is important to consider this etiology in cases of recurrent anterior hypertensive uveitis with a low response to local anti-inflammatory medication. Timely verification of the etiological agent with prompt diagnosis and treatment is essential in order to achieve a favorable prognosis. Long-term, low maintenance doses of antiviral therapy with local ganciclovir for several months reduce relapses of uveitis and lead to compensation of IOP.

Key words: cytomegalovirus, anterior uveitis, secondary glaucoma, ganciclovir

Čes. a slov. Oftal., 80, 2024, No. x, p.

ÚVOD

Cytomegalovirus (CMV) je DNA virus patřící do třídy herpesvirů. Promořenost populace je vysoká, ale pro ní-

kou virulenci se pouze minimálně manifestuje klinicky. Virus přežívá v latentní fázi v myeloidních progenitorových buňkách a v postiženém oku byl identifikován v hladké svalovině duhovky, ciliárním tělísku, trámčině komorového úhlu a endotelu rohovky [1]. K jeho reaktivaci může

dojít při snížení imunity nebo při aplikaci imunosupresivních preparátů a po očních chirurgických výkonech [1–3]. U imunokompromitovaných pacientů může CMV postihnout sítnici pod obrazem CMV retinitidy. U imunokompetentních pacientů se oční postižení nejčastěji projevuje jako akutní přední uveitida [4–6]. Nejvyšší incidence onemocnění je u mužů Asiatů, v našem geografickém pásmu je vzácná [6,7]. Klinicky může probíhat jako akutní rekurentní hypertenzní přední uveitida pod obrazem Posnerova-Schlossmanova syndromu (PSS), chronická přední uveitida obdobně jako Fuchsův uveitický syndrom (FUS) nebo jako CMV endotelitida [1–3,8].

Akutní rekurentní přední uveitida postihuje převážně muže od 30 do 50 let a klinicky se manifestuje jako PSS, u kterého je CMV jednou z příčin. Probíhá ve většině případů jako unilaterální mírná přední uveitida bez výrazné ciliární injekce s vysokou elevací NOT až k 50 mmHg a s edémem rohovky. Na endotelu jsou přítomné bělavé nebo šedivé drobné až střední precipitáty v centru nebo na periferii, více v dolní polovině, často doprovázené endotelitidou [1–3,6,9]. Vzácně byla pozorována i tvorba stromálních lézí rohovky [1]. V přední komoře je minimální nález buněk a flare [8,10]. Může být přítomná atrofie a depigmentace duhovky [11,12]. Zornice bývá okrouhlá, vzácně lehce širší [1].

Chronická přední uveitida bývá také ve většině případů unilaterální a vyskytuje se hlavně u mužů nad 50 let. U Asiátů klinicky probíhá pod obrazem typického FUS, kde CMV

je jednou z nejčastějších příčin [1–3]. U pacientů v zemích západní Evropy a severní Ameriky bývá větší variabilita obrazu, a to mírná přední uveitida s chronickou elevací NOT, menší množství pigmentovaných precipitátů na endotelu v dolní polovině a často přítomná endotelitida. Může dojít k difúzní (tzv. vykoušaná moly), méně často sektorovité atrofii duhovky bez patrné transiluminace, heterochromie je vzácná [1,3,4,6,7]. Častá bývá kombinace obou syndromů, nejčastěji začínající pod obrazem PSS s postupným přechodem do chronicity [1,2]. Typicky se u obou forem netvoří zadní synechie [1–3,9,13]. Gonioskopicky je patrný otevřený komorový úhel, vzácně přední synechie a výraznější pigmentace úhlu [3,9]. Subjektivně se projevuje zmlženým viděním, citlivostí nebo mírnou bolestivostí bulbu až hemikranií při vysoké elevaci NOT. Může ale probíhat i asymptomaticky, hlavně u chronické formy [4,5,9,10].

CMV endotelitida je zánětlivé postižení endotelu s přítomnými typickými numulárními lézemi endotelu (neboli opacitami tvaru mince) s cirkulárně uspořádanými drobnými precipitáty, méně často lineárními lézemi s precipitáty lokalizovanými v periferii rohovky a s okolním edémem. V přední komoře bývá mírná aktivita zánětu a může být provázena elevací NOT [14,15]. Endotelitida může vést k postupnému snižování počtu endotelových buněk a stupeň ztráty signifikantně koreluje s virovou náloží v předněkomorové tekutině [16,17].

V diferenciální diagnostice zvažujeme jiné herpetické viry, a to hlavně herpes simplex virus (HSV) a varicela-zo-

Tabulka 1. Rozdíly v klinické manifestaci přední uveitidy vyvolané herpetickými viry

VIRUS	HSV	VZV	CMV
VĚK	< 50 let	> 60 let	akutní > 30 let, chronická > 50 let
POHLAVÍ	bez predilekce	bez predilekce	predominantně muži
RASA	všechny	všechny	nejčastěji asijská
SYMPTOMY	časté, výrazné	časté, výrazné	žádné nebo mírné
NITROOČNÍ TLAK	elevace v akutní fázi	elevace v akutní fázi	vysoký až nad 50 torr, přechod do chronicity
PRECIPITÁTY NA ENDOTELU			
DISTRIBUCE	dolní polovina a centrálně	dolní polovina a centrálně	centrálně, dole nebo v periferii, difúzně
MORFOLOGIE	střední až špekovité	střední až špekovité	drobné až středně velké, léze tvaru mince
BARVA	bělavé	bělavé, časem pigmentované	bělavé, šedivé, v chronické fázi pigmentované
KOŽNÍ MANIFESTACE	možné vezikuly na víčkách	možný kožní výsev v dermatomech	žádná
ROHOVKA	dendritická figura na epitelu	pseudodendritická figura	vzácně stromální léze
ATROFIE DUHOVKY	sektorovitá nebo difúzní, častá	hlavně sektorovitá, častá	vzácná, stromální atrofie (moly vykoušaná)
ZORNICE	excentricky dilatovaná až plegická	excentricky dilatovaná až plegická	okrouhlá, netvoří se zadní synechie
CITLIVOST ROHOVKY	může být snižena	může být snižena	není ovlivněna
LATERALITA	typicky unilaterální	typicky unilaterální	unilaterální, méně často bilaterální
ENDOTELITIDA	méně častá	méně častá	častá, typické numulární léze

HSV – herpes simplex virus, VZV – varicella-zoster virus, CMV – cytomegalovirus

ster virus (VZV). Jejich odlišení není snadné a rozdíl mezi jednotlivými viry a jejich klinickou manifestací znázorňuje Tabulka 1 [2,3]. Hlavními rysy svědčícími pro CMV etiologii je mírná přední uveitida a absence zadních synechií [1,4,5]. Přítomnost typických numulárních lézí na endotelu je patognomickým nálezem svědčícím téměř v 90 % pro tuto etiologii [4–6,13,14]. Přesná diagnostika se opírá o PCR verifikaci viru v předněkomorové tekutině. Sérologie virů není výpovědným vyšetřením pro vysokou přítomnost anamnestických protilátek proti CMV v populaci a výsledek nemusí reflektovat oční postižení [5]. Terapie spočívá v podání antivirové terapie, a to gancikloviru lokálně (kapky, gel, intravitreálně) nebo valgancikloviru systémově (perorálně) [2–4,9]. Další nezbytnou terapií jsou lokálně podávané kortikoidy (prednisolon nebo dexamethasone), které tlumí zánětlivou reakci a antiglaukomová terapie při elevaci NOT. Častými komplikacemi bývá sekundární glaukom a komplikovaná katarakta [1,6,8]. Vzácně může dojít k dekompenzaci rohovky s nutností transplantace [5,14]. Při nedostatečné kompenzaci NOT navzdory maximální antiglaukomové terapii je indikováno časně provedení antiglaukomového chirurgického výkonu. Pro snížení rizika relapsů zánětu se ztrátou endotelových buněk a progresí glaukomu je doporučena dlouhodobá lokální nebo celková perorální terapie ganciklovirem/valganciklovirem v nízkých dávkách [4,5,17,18].

MATERIÁL A METODY

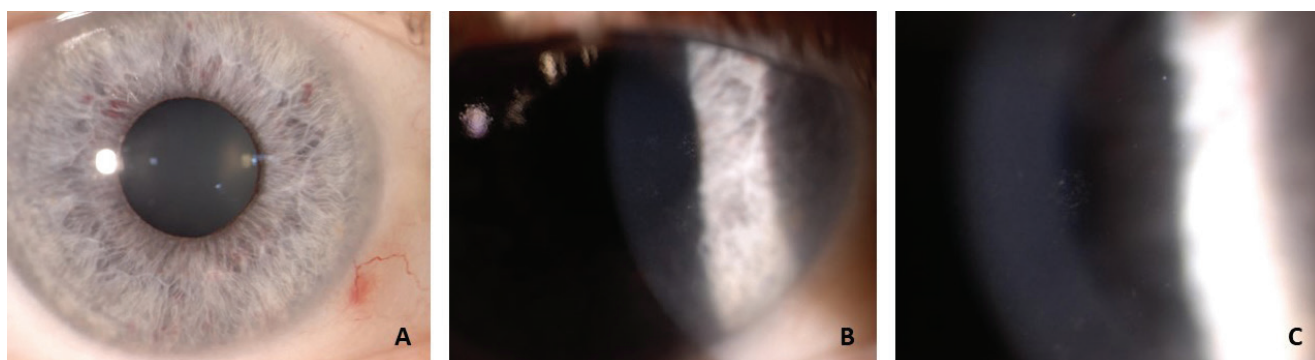
Byla provedena retrospektivní analýza souboru pacientů Centra pro diagnostiku a léčbu uveitid Oční kliniky 1. lékařské fakulty Univerzity Karlovy a Všeobecné fakultní nemocnice v Praze od roku 2003 do 2024. Práce se zaměřuje na prezentaci vlastních zkušeností s PCR-verifikovanými pacienty s CMV přední uveitidou formou kazuistik. V našem souboru pacientů byla vyšetřována nejlépe korigovaná zraková ostrost (ZO) obou očí, NOT bezkontaktním nebo aplanačním tonometrem, gonioskopie Goldmannovou čočkou, přední segment a biomikroskopicky zadní segment oka. Ze speciálních vyšetřovacích metod

byl proveden glaukomový perimetr, optická koherenční tomografie k posouzení tloušťky nervových vláken (OCT RNFL) a potvrzení etiologického agens pomocí PCR z předněkomorové tekutiny.

VÝSLEDKY

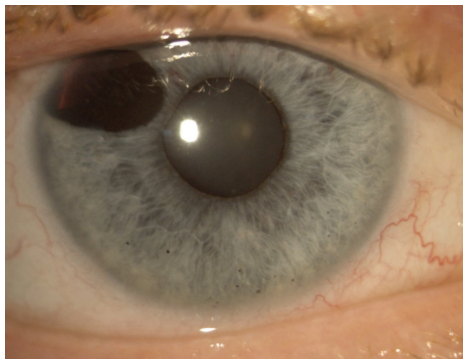
Z celkem 3844 pacientů dispenzarizovaných s uveitidou (100 %) je 343 pacientů s přední herpetickou uveitidou (8,9 %), z toho je evidováno suspektních 12 pacientů s CMV přední uveitidou (0,3 %) a potvrzení PCR analýzou jsou 3 pacienti (0,08 %), jejichž kazuistiky zde prezentujeme.

Pacient číslo jedna, muž 52 let, byl odeslán na naše pracoviště pro suspektní PSS pravého oka (OP) s elevací NOT. Z oční anamnézy popisoval již obdobnou ataku v minulosti. Celkově byl zdravý, bez trvalé oční a celkové medikace. Nasazená terapie byla kombinovaný preparát dorzolamid a timolol 2krát denně a dexamethasone 5krát denně. CZO obou očí byla 1,0 naturálně. NOT OP 28 mmHg, klinicky byly na endotelu přítomné drobné bělavé precipitáty, v přední komoře ojediněle buňky, duhovka nazálně lehce prořídlá s dilatovanými cévami. Při snižování lokální protizánětlivé terapie docházelo k reaktivaci přední uveitidy s elevací NOT ke 40 mmHg. Postupně byla slabší odpověď na dexamethasone, klinicky se objevily okrouhlé plaky s precipitáty na endotelu a difúzní dilatace cév a hemoragie duhovky, zornice byla širší (Obrázek 1). Gonioskopicky byly místy patrné periferní přední synechie. Pro podezření na herpetickou etiologii byla nasazena perorální terapie aciklovirem v celkové dávce 2 g denně, lokálně ganciklovir 0,15% gel 3krát denně. Pro přetrvávající dekompenzovaný NOT při maximální antiglaukomové terapii byla provedena trabekulektomie s Ologen® implantátem a odběrem předněkomorové tekutiny k PCR analýze herpetických virů. Z odběru vyšla pozitivita CMV, HSV a VZV byly negativní. Pooperačně došlo ke kompenzaci NOT, na předním segmentu byly na rohovce přítomné pigmentované precipitáty v dolní polovině bez známek endotelitidy, duhovka s kolobo-



Obrázek 1. Pacient č. 1: (A) Nález na předním segmentu v aktivě – klidný bulbus s precipitáty a endotelitidou na rohovce, duhovka s hemoragiemi a dilatovanými cévami, širší zornice. (B) Endotelitida – numulární léze s cirkulárně uspořádanými precipitáty na endotelu. (C) Numulární léze v detailu

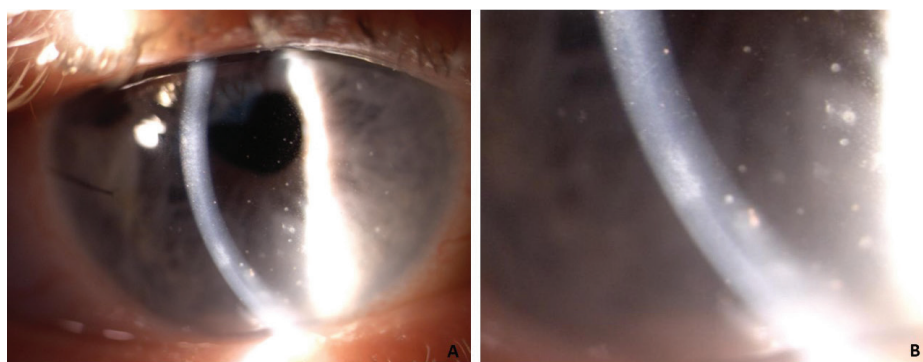
mem u č.10 a čočka s počínajícím zákalem (Obrázek 2). U pacienta proběhla s odstupem operace komplikované katarakty s iridoplastikou. Pooperační ZO byla 1,0 natu-
rálně. Při snižování gancikloviru došlo k reaktivaci přední uveitidy s přítomnou endotelitidou, při jedné epizodě se subepiteliálními lézemi rohovky (Obrázek 3). Postupně



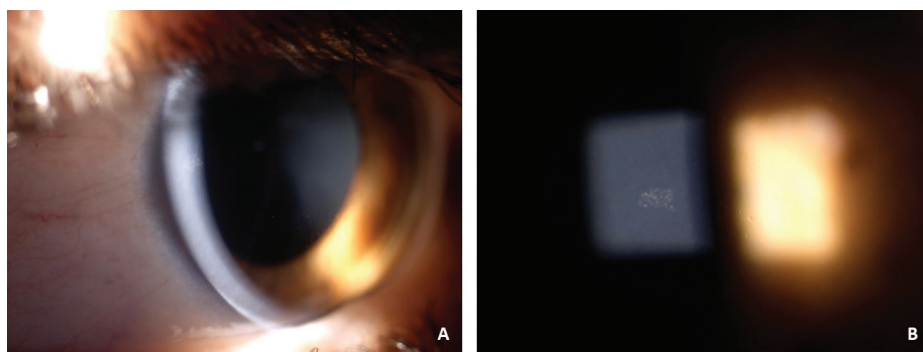
Obrázek 2. Pooperační nález po trabekulektomii – starší pigmentované precipitáty v dolní polovině rohovky, bez známek endotelitidy, širší bazální kolo-bom, čočka s počínajícím zákalem

došlo k atrofii předního listu duhovky. Opakovaně se ob-
jevily precipitáty i na endotelu levého oka (OL) s občas-
nou elevací NOT, po nasazení lokální terapie ganciklovir
0,15% gel kombinovaně s dexamethasone s postupným
ústupem projevů. OCT RNFL a glaukomový perimetr byly
po celou dobu sledování v mezích normy. Pacient má do-
posud kompenzovaný NOT bez terapie, klidný nález na
předním segmentu na udržovací dávce ganciclovir 0,15%
gel lokálně 1krát denně do OP.

Pacient číslo dva, žena 26 let, byla odeslána pro reci-
divující přední uveitidu OL s elevací NOT nereagující na
protizánětlivou terapii a nově se záchytem dilatace zor-
nice na postiženém oku. První ataka proběhla u pacient-
ky v 16 letech, v posledních letech recidivuje minimálně
1krát ročně, vždy na stejném oku. Celkově byla pacientka
zdravá, bez trvalé lokální a celkové medikace. Pro přítom-
nou anizokorii byla odeslána akutně na neurologické vy-
šetření bez zjištěné patologie. ZO obou očí byla 1,0 s ko-
rekcí. Na předním segmentu OL byla na rohovce ložiska
endotelitidy, přední komora s buňkami 1+ a minimálním
flare, zornice okrouhlá, širší, reagující obleně (Obrázek
4), normotenze na obou očích, vlevo na lokálně nasa-
zeném kombinovaném preparátu dorzolamid a timolol

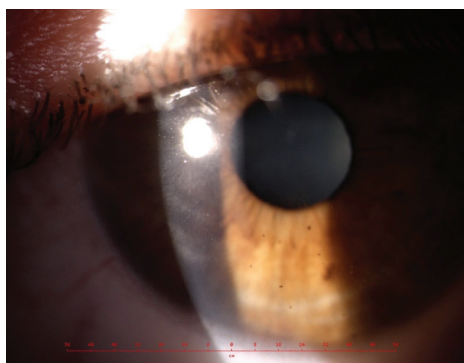


Obrázek 3. (A) Nález v aktivě onemocnění s přítomnými čerstvými bělavými a staršími pigmentova-
nými precipitáty, známky endotelitidy a na tomto snímku patrné subepiteliální léze rohovky v centru
a v periferii. **(B)** Subepiteliální léze rohovky – detail



Obrázek 4. Pacient č. 2: (A) Nález v aktivě onemocnění – klidný bulbus, drobné bělavé i pigmentované
precipitáty na endotelu rohovky a ložiska endotelitidy, zornice okrouhlá, dilatovaná. **(B)** Numulární léze
v detailu

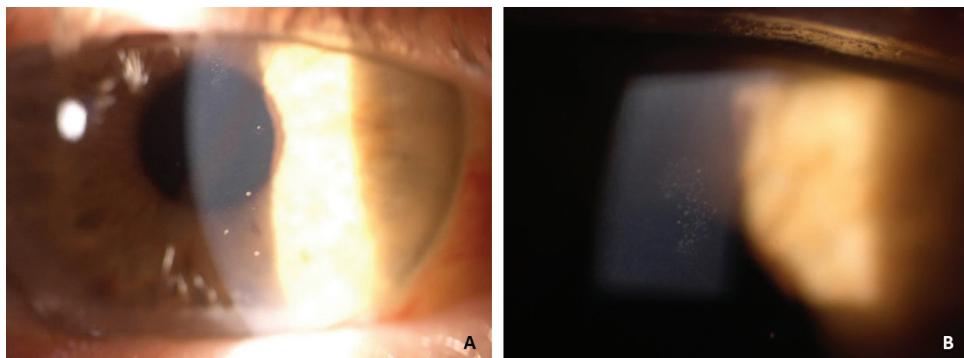
2krát denně a dexamethasone 3krát denně. V diferenciální diagnóze byl zvažován PSS, CMV přední uveitida a herpetická přední uveitida (HSV). Lokálně byl přidán ganciklovir 0,15% gel 5krát denně a navýšen dexamethasone na 5krát denně. Celkově byl přidán aciklovir v dávce 2 g denně. NOT se při dalších kontrolách pohyboval kolem 30 mmHg a lokální antiglaukomová terapie byla navýšená na maximální tolerovatelnou terapii. Postupně došlo ke zklidnění zánětu s ústupem endotelitidy, téměř k úplné úpravě šíře zornice a kompenzaci NOT. Při snižování lokální antivirové a protizánětlivé terapie opět došlo k elevaci NOT až k 35 mmHg a mírné uveitidě bez známek endotelitidy, navíc s pigmentovou disperzí na endotelu obou očí. Gonioskopicky na OL byla patrná zvýšená pigmentace, bez goniosynechií. Glaukomový perimetr byl u pacientky bez poruchy zorného pole. Z důvodu přetrvávající dekompenzace NOT byla provedena trabekulektomie s Ologen® implantátem a odběrem předněkomorové tekutiny na PCR diagnostiku herpetických virů. Výsledek byl pozitivní na CMV. Pooperačně byla pacientka několik měsíců s kompenzovaným NOT bez antiglaukomové terapie na udržovací dávce ganciklovir 0,15% gel 2krát



Obrázek 5. Nález na předním segmentu s přítomnými pigmentovanými precipitáty a pigmentová disperze v centru na endotelu (méně patrná), subepiteliální léze rohovky

denně a fluorometholon 2krát denně. I navzdory terapii docházelo k exacerbacím uveitidy, s přítomností bělavých precipitátů na endotelu a v jednom případě i subepiteliálních lézí na rohovce (Obrázek 5), postupně s dekompenzací NOT a nutností navýšování antiglaukomové terapie. Zároveň došlo na OL k progresi katarakty a mírné progresi nálezů na glaukomovém perimetru a OCT RNFL. U pacientky byla provedena operace komplikované katarakty s pooperační nejlépe korigovanou ZO 1,0. Pro přetrvávající elevaci NOT při mírné chronické uveitidě pacientka podstoupila ještě YAG goniopunkturaci bez většího efektu a následně další antiglaukomový výkon, a to zavedení drenážního implantátu Preserflo®. Nedošlo k uspokojivému poklesu NOT a pro mírnou progresi na OCT RNFL byla provedena reimplantace Preserflo® implantátu s mitomycinem. Pacientka má dodnes kompenzovaný NOT bez antiglaukomové terapie a pro chronicitu onemocnění je dlouhodobě ponechán ganciklovir 0,15% gel 2krát denně a dexamethasone 2krát denně bez další rekurence uveitidy.

Pacient číslo 3, muž 67 let, byl odeslán na naše pracoviště pro suspektní PSS OP s atakami již v minulosti, nyní s novou atakou bez ústupu obtíží po zavedení lokální terapie dexamethasone 5krát denně a timolol 2krát denně. Při našem vyšetření byla na OP mírná přední uveitida, střední bělavé precipitáty na endotelu rohovky a typický plak endotelitidy, v přední komoře buňky 1+ (Obrázek 6), na fundu byla patrná asymetrie exkavací terčů zrakového nervu, na OP C/D 0,6, na OL C/D 0,3. Na glaukomovém perimetru byl na OP nazální skotom. Pro suspektní CMV etiologii byl nasazen lokálně ganciklovir 0,15% gel 5krát denně, navýšen dexamethasone na 5krát denně a antiglaukomová terapie navýšena na kombinovaný preparát timolol a dorzolamid. U pacienta došlo ke zklidnění uveitidy a kompenzaci NOT, postupně s ústupem endotelitidy. Po snížení gancikloviru a dexamethasonu na profylaktickou dávku 2krát denně byl pacient několik měsíců v remisi, poté ale došlo opět k aktivaci uveitidy a elevaci NOT k 40 mmHg. Navzdory maximální antiglaukomové terapii došlo postupně na glaukomovém



Obrázek 6. Pacient č. 3: **(A)** Nález v aktivitě – klidný bulbus, střední bělavé precipitáty na endotelu v centru a dolní polovině a typický plak endotelitidy v horní polovině rohovky. **(B)** Plak endotelitidy v detailu

perimetru a OCT RNFL OP k mírné progresi změn. Proto byla u pacienta provedena hluboká sklerektomie s 360° trabekulotomií s mitomycinem a odběrem předněkomorové tekutiny na PCR diagnostiku s pozitivitou na CMV. Pooperačně byla v přední komoře hyphaema s velmi pozvolným vstřebáváním, při kontrolním vyšetření v arteficiální mydriáze došlo k uzavěru komorového úhlu. Proto provedena chirurgická iridektomie s výplachem přední komory. Pacient je již několik měsíců na zavedené profylaktické terapii ganciklovir 0,15% gel a dexamethasone 2krát denně a nejlépe korigovanou ZO 1,0 bez rekurence uveitidy a kompenzovaným NOT bez terapie.

DISKUZE

CMV přední uveitida se v zemích západní Evropy a severní Ameriky nejčastěji projevuje jako akutní rekurentní hypertenzní přední uveitida s postupným přechodem do chronicity, což odpovídá i průběhu u našich pacientů. Typickým obrazem svědčícím pro přítomnost CMV je endotelitida s charakteristickým nálezem numulárních lézí, která byla přítomná u všech pacientů. U dvou z nich se objevily i vzácné klinické projevy, a to subepiteliální léze rohovky a dilatace zornice s obleněnou reakcí při aktivitě onemocnění. U pacientky číslo 2 byl zaznamenán i rozsev pigmentu na endotelu v průběhu onemocnění, který je spojen s vyšší rekurencí atak uveitidy [11]. U pacienta číslo jedna bylo méně obvyklé bilaterální postižení, které je u CMV častější naproti typickému unilaterálnímu výskytu u VZV a HSV. Diagnostika se odvíjí od klinického obrazu a přesná verifikace je pomocí PCR vyšetření předněkomorové tekutiny. Pozitivita ale nemusí být vždy potvrzena z důvodu nízké virové nálože v předněkomorové tekutině, při delším trvání onemocnění nebo po zahájení antivirové terapie. Proto negativní PCR diagnostika nevylučuje tuto diagnózu [3,4,8]. U všech našich pacientů jsme provedli odběr předněkomorové tekutiny na PCR analýzu v průběhu chirurgického výkonu pro komplikace primárního onemocnění s pozitivním výsledkem na CMV. Ideální je provést odběr punkcí přední komory již při podezření na tuto klinickou jednotku k co nejčasnější verifikaci etiologického agens a zahájení adekvátní terapie, která sníží riziko rozvoje komplikací. Terapie spočívá v podání gancikloviru lokálně ve formě gelu, kapek, případně intravitreálně, nebo valgancikloviru perorálně systémově dle dostupných studií. V České republice je v současné době celková perorální terapie valganciklovirem omezená na odbornost hematologie, onkologie, infekční lékařství a pneumologie pro pacienty s imundeficitem a není dostupný ani zmiňovaný intravitreální ganciklovirový preparát. U našich pacientů byla použita terapie dostupná u nás, ganciklovir 0,15% gel lokálně, v akutní fázi 5krát denně, postupně snižována a navyšována dle průběhu onemocnění. U všech pacientů je ponechán v nízkých profylaktických dávkách 1–2krát denně. Nejefektivnější v literatuře popsána terapie, a hlavně při probíhající endotelitidě, je kombinace perorálního

valgancikloviru s lokálním ganciklovirem 0,15% gel. Při samotném podávání virostatik perorálně již ale nebyl signifikantní rozdíl v efektivitě. V porovnání s celkovou terapií má lokálně podávaný ganciklovir vyšší účinnost v profylaxi rekurence onemocnění a dostatečný terapeutický efekt v akutní fázi při dávce 5krát denně, při probíhající endotelitidě 6–8krát denně [4,5,18]. Je doporučována dlouhodobá profylaktická terapie v nízkých dávkách pro snížení rekurence onemocnění. Ze sledování našich pacientů je patrné, že dávka gancikloviru 2krát denně je dostačující pro snížení relapsů zánětu a kontrolu NOT. Další nezbytnou součástí terapie v akutní fázi jsou i lokálně podávané protizánětlivé preparáty, u našich pacientů podávaný dexamethasone s intenzitou podání dle probíhajícího zánětu od 1 po 5 kapek denně. Při elevaci NOT byla u pacientů přidána antiglaukomová lokální terapie, která ale nebyla dostačující. I při maximální terapii docházelo ke kolísání tlaku, posléze již k přetrvávání elevace NOT. Proto byl u všech pacientů proveden antiglaukomový výkon. U dvou pacientů se v první linii provedla trabekulektomie. U pacientky č. 2 pro selhání trabekulektomie byl v druhé fázi zaveden drenážní implantát Preserflo® a pro jeho selhání provedena reimplantace s mitomycinem z důvodu snížení rizika jizvení a ztráty funkčnosti implantátu. Dle literatury mohou být v první linii provedeny minimálně invazivní výkony (MIGS), volba závisí na chirurgovi, zatím nejsou dostupná dlouhodobá data. Filtrační operace s mitomycinem, především trabekulektomie a drenážní implantáty, jsou z dlouhodobého hlediska kompenzace NOT stále zlatým standardem [4,10]. Sekundární uveitický glaukom, často ještě se steroidní složkou, je nejčastější komplikací u CMV přední uveitidy vyžadující chirurgický výkon v téměř 50 % případů [4,13,16]. Další častou komplikací je rozvoj komplikované katarakty. Vzácnou komplikací je dekompenzace rohovky pro probíhající endotelitidu s nutností transplantace rohovky. Vhodným doplňujícím vyšetřením při endotelitidě je sledování počtu endotelových buněk pomocí endotelové mikroskopie, případně předněsegmentového OCT [14,15]. U našich pacientů tato vyšetření nebyla provedena, a i navzdory probíhající endotelitidě nedošlo k dekompenzaci rohovky ani u jednoho z nich.

ZÁVĚR

CMV přední uveitida je v našem geografickém pásmu vzácná, ale je nutno na ni pomyšlet pro možný rozvoj zrak ohrožujících komplikací. Samotný průběh, nejčastěji pod obrazem rekurentních atak mírné jednostranné přední uveitidy s vysokou elevací NOT v akutní fázi, minimálním nebo žádným postižením duhovky bez zadních synechií nedostatečně reagující na protizánětlivou terapii, by nás měl nasměrovat k správné diagnóze. Přítomnost endotelitidy s typickými numulárními lézemi je patognomická pro tuto jednotku a jedná se o významný prediktivní faktor pro CMV etiologii. Časná verifikace etiologického agens se zahájením správné antivirové a protizánětlivé

terapie je klíčová vzhledem k další prognóze onemocnění a rozvoji komplikací. Nízké udržovací dávky topicky podávaného gancikloviru po dobu několika měsíců až let zabráňují častým relapsům přední uveitidy a dekompenzaci NOT. CMV přední uveitida je relativně vzácné one-

mocnění, u kterého doposud nebyly stanoveny přesné postupy stran dávkování a délky terapie. Teprve výsledky případných klinických studií na větších souborech pacientů mohou přispět ke standardizaci diagnostiky a léčby tohoto typu uveitidy.

LITERATURA

1. Shu-Wen CHN, Chee SP, Caspers L, Bodaghi B. Clinical Features of CMV-Associated Anterior Uveitis. *Ocul Immunol Inflamm*. 2018;26(1):107-115.
2. Zhang J, Kamoi K, Zong Y, Yang M, Ohno-Matsui K. Cytomegalovirus Anterior Uveitis: Clinical Manifestations, Diagnosis, Treatment, and Immunological Mechanisms. *Viruses*. 2023 Jan 9;15(1):185.
3. Babu K, Konana VK, Ganesh SK et al. Viral anterior uveitis. *Indian J Ophthalmol*. 2020 Sep;68(9):1764-1773.
4. Ye Z, Yang Y, Ke W, Li Y, Wang K, Chen M. Overview and update on cytomegalovirus-associated anterior uveitis and glaucoma. *Front Public Health*. 2023 Mar 1;11:1117412.
5. La Distia NR, Putera I, Mayasari YD, et al. Clinical characteristics and treatment outcomes of cytomegalovirus anterior uveitis and endophthalmitis: A systematic review and meta-analysis. *Surv Ophthalmol*. 2022 Jul-Aug;67(4):1014-1030.
6. Gozzi F, Gentile P, De Simone L, et al. Viral anterior uveitis. *Saudi J Ophthalmol*. 2022 Dec 27;36(4):356-364.
7. The Standardization of Uveitis Nomenclature (SUN) Working Group. Classification Criteria for Cytomegalovirus Anterior Uveitis. *Am J Ophthalmol*. 2021 Aug;228:89-95.
8. Relvas LJM, Antoun J, de Groot-Mijnes JDF, et al. Diagnosis of Cytomegalovirus Anterior Uveitis in Two European Referral Centers. *Ocul Immunol Inflamm*. 2018;26(1):116-121.
9. Okomkwo ON, Zeppieri M, Tripathy K. Posner-Schlossman Syndrome. StatPearls Publishing. 2024 Jan. Available from: <https://www.ncbi.nlm.nih.gov/books/NBK576412/>
10. Elia M, Huang JJ, Gaudio PA. Cytomegalovirus Anterior Uveitis in Immunocompetent Patients EyeNet Magazine. May 2016. Available from: <https://www.aao.org/eyenet/article/cytomegalovirus-anterior-uveitis-in-immunocompetent>
11. Kam KW, Mok E, Ho M, et al. Iris depigmentation and cytomegalovirus in aqueous humor as predictors of uveitic activity and recurrence in chronic and recurrent anterior uveitis. *Indian J Ophthalmol*. 2023 Dec 1;71(12):3684-3689.
12. Fan X, Li Z, Zhai R, Sheng Q, Kong X. Clinical characteristics of virus-related uveitic secondary glaucoma: focus on cytomegalovirus and varicella zoster virus. *BMC Ophthalmol*. 2022 Mar 22;22(1):130.
13. Gozzi F, Belloni L, Aldigeri R, et al. Aqueous Humor Analysis in Overlapping Clinical Diagnosis of Cytomegalovirus and Rubella Virus Anterior Uveitis. *Medicina (Kaunas)*. 2022 Aug 4;58(8):1054.
14. Ding K, Nataneli N. Cytomegalovirus Corneal Endophthalmitis. StatPearls Publishing. 2024 Jan. Available from: <https://www.ncbi.nlm.nih.gov/books/NBK578174/>
15. Wong AHY, Kua WN, Young AL, Wan KH. Management of cytomegalovirus corneal endophthalmitis. *Eye Vis (Lond)*. 2021 Jan 14;8(1):3.
16. Choi JA, Kim KS, Jung Y, Park HYL, Park ChK. Cytomegalovirus as a cause of hypertensive anterior uveitis in immunocompetent patients. *J Ophthalmic Inflamm Infect*. 2016 Dec;6(1):32.
17. Harada Y, Nakahira A, Tada K, Sumi T, Fukushima A. Requirement of longer term antiviral therapy in patients with cytomegalovirus anterior uveitis with corneal endothelial cell damage. *Clin Ophthalmol*. 2018 Jul 25;12:1311-1316.
18. Wong JXH, Agrawal R, Wong EP, Teoh SC. Efficacy and safety of topical ganciclovir in the management of cytomegalovirus (CMV)-related anterior uveitis. *J Ophthalmic Inflamm Infect*. 2016 Dec;6(1):10.