

# SCREENING A LÉČBA RETINOPATIE NEDONOŠENÝCH NA DĚTSKÉ OČNÍ KLINICE FAKULTNÍ NEMOCNICE A LÉKAŘSKÉ FAKULTY MASARYKOVY UNIVERZITY BRNO

Rozsypalová Marie, Autrata Rudolf, Šenková Kateřina

Dětská oční klinika Fakultní nemocnice Brno, Lékařská fakulta Masarykovy univerzity Brno

*Autoři práce prohlašují, že vznik i téma odborného sdělení a jeho zveřejnění není ve střetu zájmů a není podpořeno žádnou farmaceutickou firmou. Práce nebyla zadána jinému časopisu ani jinde otištěna, s výjimkou kongresových abstrakt a doporučených postupů.*

Do redakce doručeno dne: 9. 4. 2024

Přijato k publikaci dne: 4. 6. 2024

Publikováno on-line: 27. 8. 2024



MUDr. Marie Rozsypalová  
Dětská oční klinika FN Brno a LF MU  
Brno  
Černopolní 9  
61300 Brno  
E-mail: rozsypalova.marie@fnbrno.cz

## SOUHRN

**Cíl:** Hodnocení screeningu a léčby retinopatie nedonošených na Dětské oční klinice.

**Soubor a metodika:** Retrospektivní zhodnocení zdravotní dokumentace nedonošených dětí, narozených v období let 2012–2022 a léčených na Neonatologickém oddělení a Neonatologických JIP ve FN Brno. Ke screeningu Retinopatie nedonošených (ROP) je ročně předloženo průměrně 150 dětí. Za 11 let sledovaného období bylo vyšetřeno celkem 1694 předčasně narozených dětí.

**Výsledky:** Pacientů, kteří dospěli do stadia ROP vyžadujícího léčbu bylo 100 a potvrdilo se nám, že nejvíce ohroženou skupinou byly děti s porodní hmotností pod 1000 g. Byl hodnocen také gestační věk zahájení terapie. Léčba ROP probíhala nejčastěji kombinací laserové fotokoagulace sítnice a intravitreální aplikace anti-VEGF (35 pacientů), a dále monoterapiemi: aplikací anti-VEGF (30 pacientů), laserovou fotokoagulací sítnice (28 pacientů) a kryoterapií (2 pacientů). Žádný z pacientů nedospěl do ROP stadia 4 nebo 5. Počet pacientů vyžadujících léčbu v posledních třech letech výrazně poklesl.

**Závěr:** Článek dokumentuje screening a trend v léčbě retinopatie nedonošených v posledních letech. Zajímavé jsou proměny ve výskytu ROP od roku 2020, které odráží pozitivní vývoj neonatologické péče. Retinopatie nedonošených je stále onemocnění, které může vést ke slepotě předčasně narozených dětí, ale díky včasnému zahájení screeningu a léčby se dá tomuto předejít. Pokrok v péči o novorozence s prematuritou se odráží i ve výskytu tohoto závažného onemocnění.

**Klíčová slova:** retinopatie nedonošených, aktualizace mezinárodní klasifikace, screening, léčba

## SUMMARY

### SCREENING AND TREATMENT OF RETINOPATHY OF PREMATURITY AT THE DEPARTMENT OF PEDIATRIC OPHTHALMOLOGY AT THE FACULTY OF MEDICINE, MASARYK UNIVERSITY AND UNIVERSITY HOSPITAL BRNO

**Aim:** Evaluation of screening and treatment of retinopathy of prematurity (ROP) at the Department of Pediatric Ophthalmology.

**Material and Methods:** Retrospective evaluation of the medical records of premature babies, born in the period 2012–2022 and treated at the Neonatology Department and the Neonatology ICU at the University Hospital Brno. On average 150 children annually are put forward for screening of ROP. A total of 1694 premature infants were examined during the 11-year monitored period.

**Results:** There were 100 patients who reached the stage of ROP requiring treatment, and the results showed that the most endangered group were those with a birth weight below 1000 g. The gestational age at the start of therapy was also assessed. Treatment of ROP was most often carried out by means of a combination of laser photocoagulation of the retina and intravitreal application of anti-VEGF (35 patients), as well as monotherapies: application of anti-VEGF (30 patients), laser photocoagulation of the retina (28 patients) and cryotherapy (2 patients in total). None of the patients reached ROP stage 4 or 5. The number of patients in need of treatment in the past three years has decreased significantly.

**Conclusion:** The article documents the screening and trend in the treatment of retinopathy of premature infants in recent years. Of interest here are the changes in the incidence of ROP from 2020, which reflect the positive development of neonatological care.

Retinopathy of prematurity is still a disease that can lead to blindness of premature infants, but early screening and treatment can prevent this. Progress in the care of newborns born prematurely is also positively reflected in the incidence of this serious disease.

**Key words:** retinopathy of prematurity, update of the international classification, screening, treatment

Čes. a slov. Oftal., 80, 2024, No. x, p.

## ÚVOD

Retinopatie nedonošených (ROP) byla původně popsána jako retrolentární fibroplazie v USA ve 40. letech 19. století. I přes pokroky v péči o novorozence si nadále udržuje vedoucí postavení v příčinách ztráty zraku u dětí na celém světě.

ROP je název pro vazoproliferativní onemocnění sítnice, které se objevuje u předčasně narozených dětí s nedokončeným vývojem retinálních cév. Vývoj retinálních cév u plodu začíná v 16. gestačním týdnu od terče zřetelného nervu a postupuje k periférii sítnice. Dosahuje nasálně k ora serrata ve 36. gestačním týdnu a temporálně ve 40. gestačním týdnu. U předčasně narozených dětí tedy není sítnice přirozeně plně vaskularizovaná a v závislosti na gestačním stáří při narození může být přítomna periferní avaskulární zóna [1].

ROP je výsledkem multifaktoriálního působení na vývoj vaskulogeneze sítnice. Tyto faktory jsou spojené s rozvojem i progresí ROP a zahrnují nízký gestační věk, oxygenoterapii, nízkou porodní hmotnost, dobu trvání mechanické ventilace, neinvazivní ventilaci, podávání surfaktantu a pozdní sepsi [2]. Toto onemocnění tedy vyžaduje multidisciplinární přístup, systematický screening, vhodnou léčbu a dlouhodobé sledování.

V posledních desetiletích se výrazně zlepšila neonatologická péče, přesto je ROP celosvětově hlavní příčinou ohrožení zraku u dětí. Nejdůležitějším aspektem prognózy ROP je její prevence před progresí do závažných stadií a ve snaze o její zefektivnění byl vytvořen a revidován klasifikační systém ROP [3].

### IC ROP3

Nové léčebné postupy si vyžádaly třetí vydání mezinárodní klasifikace retinopatie nedonošených (IC ROP3) [4]. Jde o použití anti-VEGF v léčbě ROP, dále inovované zobrazování, také zjištění, že nálezy ROP v některých regionech světa přesně nezapadají do současného klasifi-

kačního systému, a v poslední řadě zlepšení objektivity nálezů.

ICROP3 si zachovává současné definice jako je zóna (místo onemocnění), stadium (vzhled onemocnění na avaskulárně-vaskulárním spojení) a obvodový rozsah onemocnění.

Hlavní aktualizace se týká:

#### 1. Nové definice klasifikačních pojmů

Zóna II je prstencovitá oblast rozprostírající se nazálně od vnější hranice zóny I k nazální ora serrata a s podobnou vzdáleností v horních a dolních kvadrantech sítnice. Komise definovala oblast o velikosti dvou průměrů disku periferně k zóně I jako posteriorní zónu II, aby indikovala potenciálně znepokojivější onemocnění než ROP v perifernější zóně II.

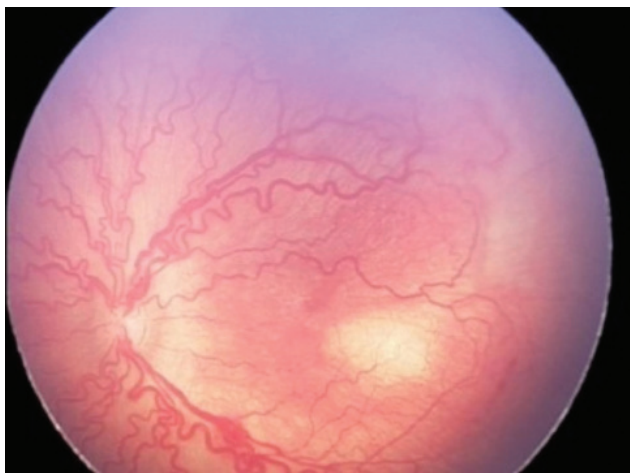Dále byl zaveden termín „notch“ k popisu invaze léze ROP v délce 1 až 2 hodin podél horizontálního meridiánu do posteriornější zóny než zbytek retinopatie. Pokud je přítomna, měla by být zaznamenána místem vaskularizace sítnice, která je lokalizována nejvíce posteriorně a označena „secondary to notch“. Například ROP v zóně II na většině míst, ale s temporálním zářezem zasahujícím do zóny I by měl být označena jako „zóna I sekundární k zářezu“, čímž se odlišuje od nálezu na oku, ve kterém je většina onemocnění přítomna v zóně I.

#### 2. Definice plus a preplus formy onemocnění

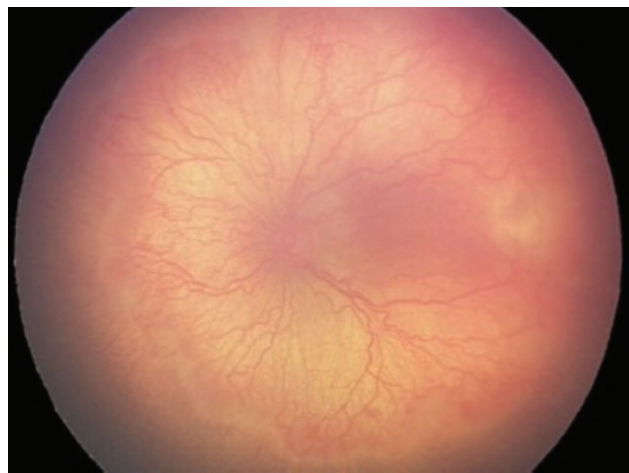
Plus forma ROP definuje výskyt dilatace a tortuozity sítnicových cév (Obrázek 1), zatímco při preplus formě je přítomná abnormální dilatace nebo tortuozita cév, které ještě nejsou dostatečné pro definici plus formy onemocnění (Obrázek 2). Tyto změny se hodnotí podle stavu cév v zóně I.

#### 3. Stadium akutního onemocnění (stádia 1–3)

U dětí předčasně narozených není ještě sítnice plně vaskularizovaná. Pokud není přítomna žádná ROP, navr-



**Obrázek 1.** Plus forma ROP  
ROP – Retinopatie nedonošených



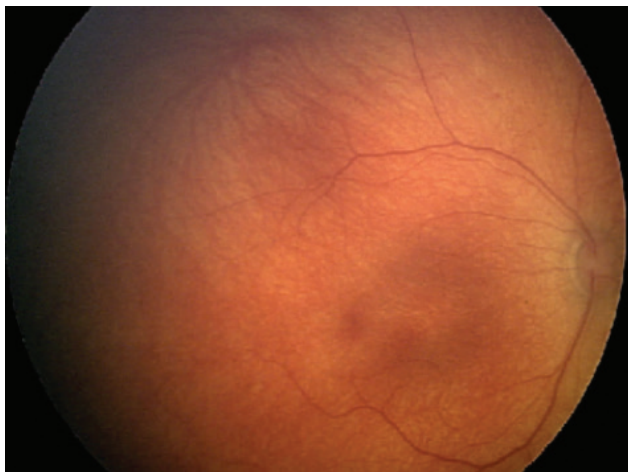
**Obrázek 2.** Preplus forma ROP  
ROP – Retinopatie nedonošených

huje se používat termín neúplná vaskularizace doprovázená zónou vaskularizace (např. „neúplná vaskularizace do zóny II“) raději, než používat termíny jako „bez ROP“ nebo nezralá sítnice (Obrázek 3). Když se vyvinou akutní vaskulární rysy ROP na rozhraní vaskularizované a avaskulární sítnice, používá se k popisu vzhledu termín stádium. Stádium 1 (demarkační linie) (Obrázek 4), stádium 2 (val) (Obrázek 5), stádium 3 (extraretinální neovaskulární proliferace nebo plochá neovaskularizace) (Obrázek 6). Pokud je ve stejném oku přítomno více než 1 stádium ROP, je oko klasifikováno podle nejzávažnějšího stadia.

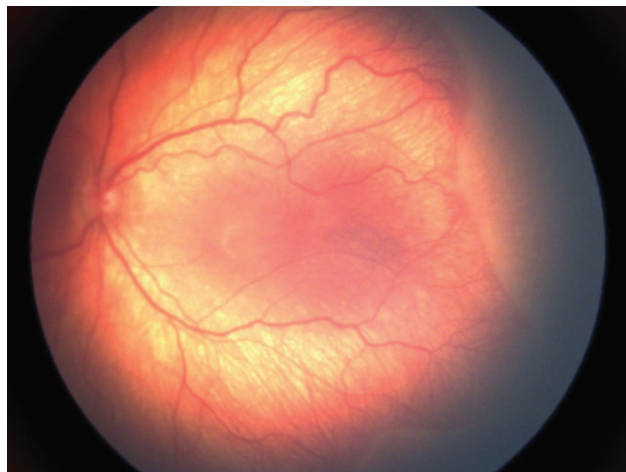
#### 4. Agresivní ROP (A-ROP)

Agresivní – posteriorní ROP (Obrázek 1), jak byla původně popsána, typicky postihuje extrémně předčasně narozené děti. Nicméně je stále častěji pozorováno, že se agresivní ROP se vyskytuje u větších předčasně narozených dětí mimo posteriorní zónu sítnice. Protože klíčo-

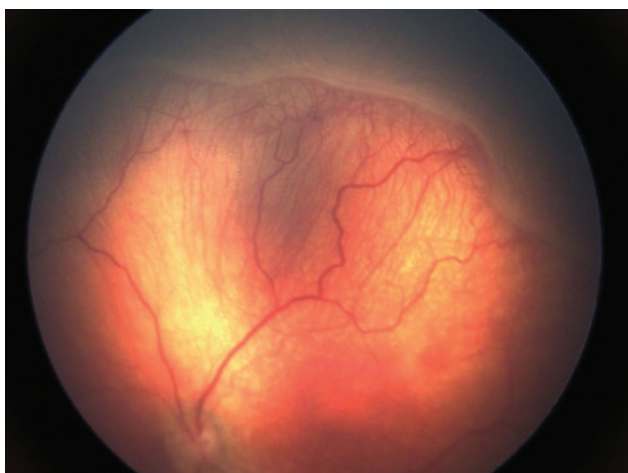
vými diagnostickými rysy tohoto fenotypu jsou tempo onemocnění a výskyt vaskulárních abnormalit, ale nikoli lokalizace onemocnění, doporučuje se používat nový termín agresivní retinopatie nedonošených (A-ROP) namísto agresivní posteriorní ROP. Charakteristickým znakem A-ROP je rychlý rozvoj patologické neovaskularizace a závažného plus onemocnění, aniž by byla pozorována progresse v typických stádiích ROP (Obrázek 7). V počátečních stádiích A-ROP může sítnice vykazovat kapilární abnormality posteriorně od původního okraje vaskularizovaného okraje jako je A-V zkrat připomínající dilatované vaskulární smyčky a v některých extrémních případech může být patrná až ztráta téměř celé vaskularizované sítnice. U posteriorních forem onemocnění mohou být v začátku onemocnění cévy v zóně I tenké. Oči s A-ROP často vykazují formu onemocnění stádia 3, která se může jevit jako zdánlivě nevýrazné síť tzv. ploché neovaskularizace, obtížně zobrazitelné pomocí 28-D čočky při of-



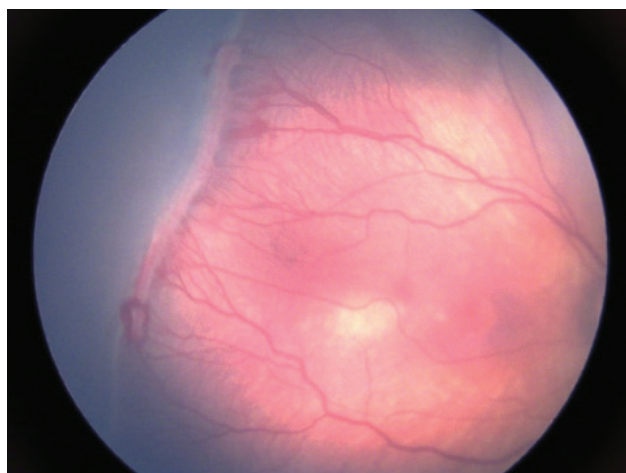
**Obrázek 3.** Neúplná vaskularizace do zóny II



**Obrázek 4.** ROP stádium 1, zóna II  
ROP – Retinopatie nedonošených



**Obrázek 5.** ROP stádium 2, zóna II  
ROP – Retinopatie nedonošených



**Obrázek 6.** ROP stádium 3, zóna II  
ROP – Retinopatie nedonošených



talmoskopii, ale mohou být zachyceny použitím většího zvětšení (např. 20-D čočka) nebo fluorescenční angiografii. U očí s A-ROP byla pozorována i extraretinální neovaskularizace jako u klasického onemocnění stádia 3.

### 5. Odchlípení sítnice (stádia 4 a 5)

a) stádium 4 je definované jako částečné odchlípení sítnice:

- stádium 4A oblast fovey zůstává přiložena (Obrázek 8)
- stádium 4B oblast fovey odchlípená (Obrázek 9)

b) stadium 5 znamená úplné odchlípení sítnice, kde dalšími podkategoriemi jsou:

- stádium 5 A, kdy je terč zrakového nervu oftalmoskopicky patrný (Obrázek 10)
- stádium 5 B, v které není oftalmoskopicky detekovatelný terč zrakového nervu v důsledku retrolentární fibrovaskulární tkáně nebo odchlípení sítnice typu uzavřeného trychtýře (Obrázek 11)

- ve stádiu 5 C je předchozí stadium provázené změnami na předním segmentu oka (např. změlnění přední komory, irdokorneolentikulární adheze, opacity rohovky)

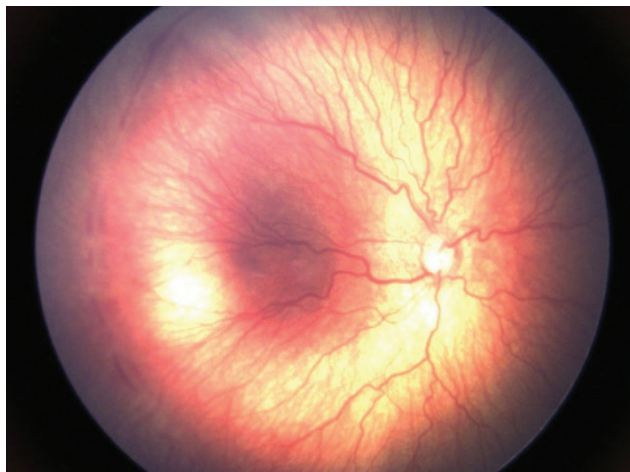
### 6. Rozsah onemocnění

Rozsah onemocnění je definován pomocí 30° sektorů nebo použitím číslic hodinového ciferníku.

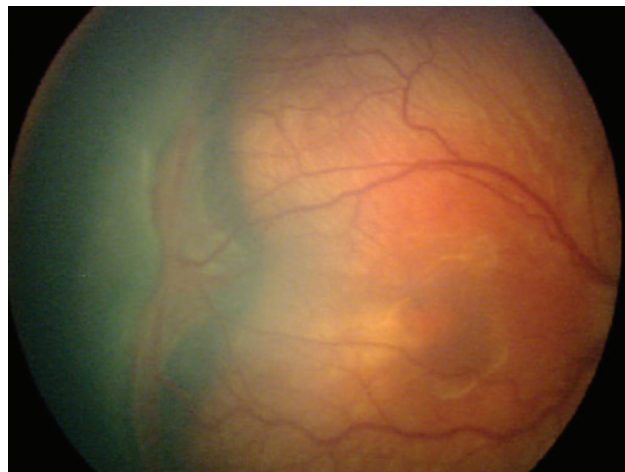
### 7. Regrese

Dodnes se klasifikace ROP zaměřovala na akutní onemocnění, s menší pozorností věnovanou regresi. Zavedení anti-VEGF léčby představuje nové výzvy. Klinické rysy a časový průběh regrese po anti-VEGF a po ošetření laserem se liší. Doporučuje se používat dva termíny:

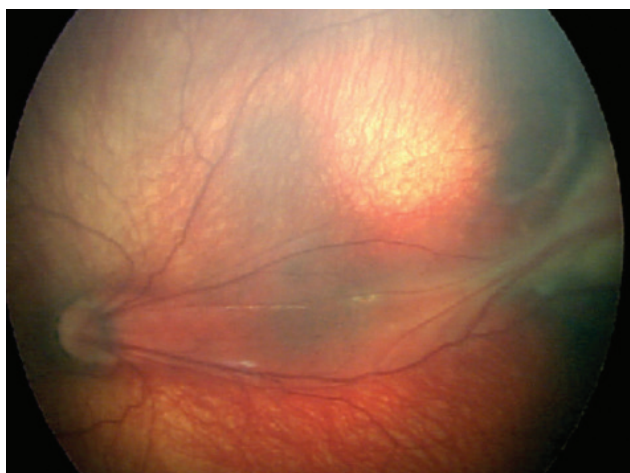
1. regrese, při které dochází k redukci a ústupu známek onemocnění a
2. reaktivace, která se týká recidivy rysů akutní fáze.



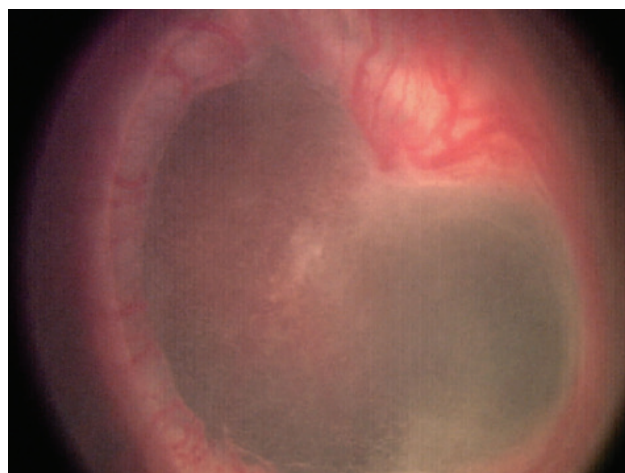**Obrázek 7. A-ROP**  
*A-ROP – Agresivní Retinopatie nedonošených*



**Obrázek 8. ROP stádium 4 A**  
*ROP – Retinopatie nedonošených*



**Obrázek 9. ROP stádium 4 B**  
*ROP – Retinopatie nedonošených*



**Obrázek 10. ROP stádium 5 A**  
*ROP – Retinopatie nedonošených*

Regrese může být úplná nebo neúplná, včetně přetrvávání abnormalit sítnice.

První viditelné známky regrese jsou typicky vaskulární a mají tendenci se vyskytovat rychleji po léčbě anti-VEGF (za 1–3 dny) (Obrázek 12, 13) než po laserové fotokoagulaci (přibližně 7–14 dní) (Obrázek 14–16) nebo během spontánní regrese. Další klinické příznaky regrese zahrnují involuci tunica vasculosa lentis, lepší dilataci zornice, větší čirost optických médií a ústup intraretinálních krvácení.

Po regresi může dojít k úplné nebo neúplné vaskularizaci periferní sítnice. Neúplná vaskularizace se označuje termínem perzistentní avaskulární sítnice (PAR). Po léčbě anti-VEGF látkami se vyskytuje častěji periferní PAR a měla by být zdokumentována polohou a rozsahem.

## 8. Reaktivace ROP

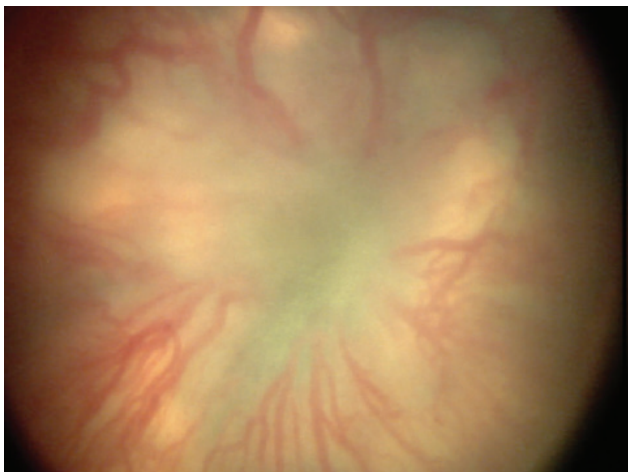
Reaktivace je pozorována častěji po léčbě anti-VEGF než po spontánní regresi. Po kompletní laserové

fotokoagulaci se vyskytuje zřídka. K reaktivaci může dojít po neúplné nebo úplné regresi původní ROP léze. Ačkoli maximální interval do reaktivace po injekci anti-VEGF není znám, současné důkazy naznačují, že k němu nejčastěji dochází mezi 37. a 60. týdnem gestace. Může být ovlivněna volbou a dávkováním anti-VEGF látky.

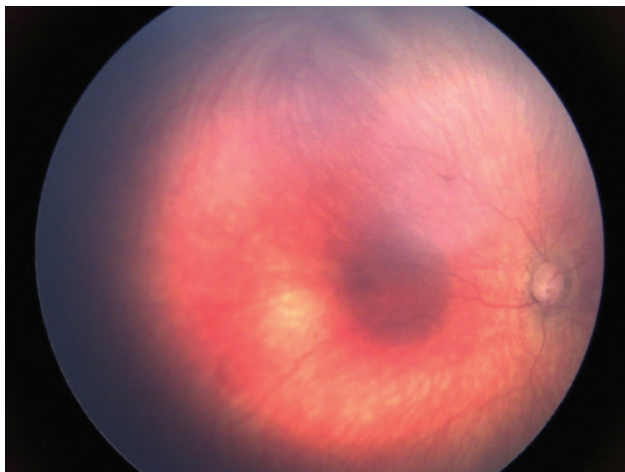
Známky reaktivace sahají od vývoje nové demarkační linie až po reaktivované stádium 3 s onemocněním plus. Reaktivace nemusí probíhat typickými stadii akutní fáze onemocnění (Obrázek 17).

## 9. Dlouhodobé následky

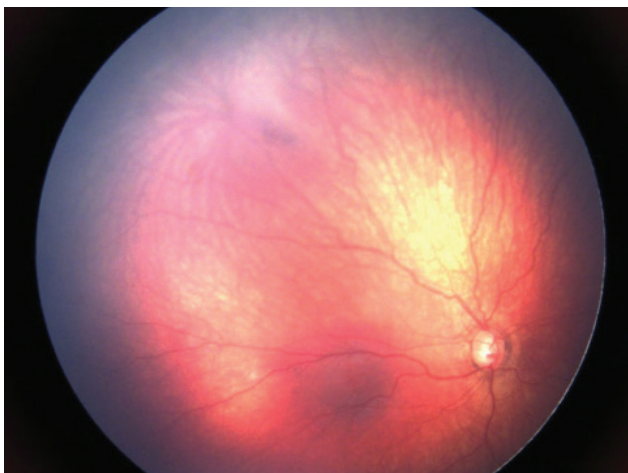
Pacienti s anamnézou prematurity, i když nemají v anamnéze ROP, mají široké spektrum očních abnormalit, které mohou vést k trvalým následkům. Zahrnují pozdní trakční, rhegmatogenní nebo (vzácně) exsudativní odchlípení sítnice, retinoschízu, perzistující avaskulární



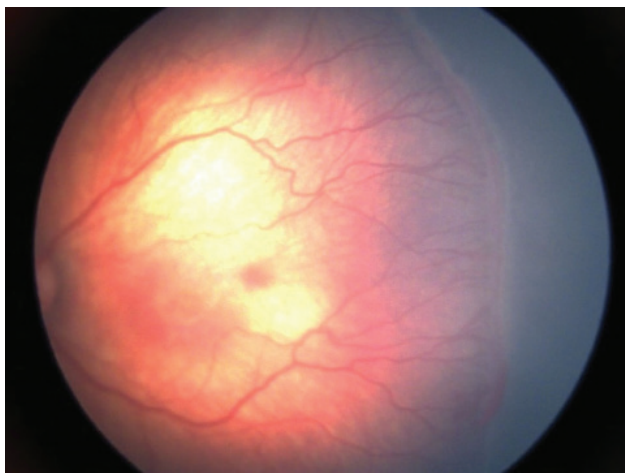
**Obrázek 11.** ROP stádium 5 B  
*ROP – Retinopatie nedonošených*



**Obrázek 12.** A-ROP – 3 dny po léčbě anti-VEGF (ranibizumab) u pacienta s A-ROP (nález před léčbou na Obrázku 7)  
*A-ROP – Agresivní Retinopatie nedonošených*

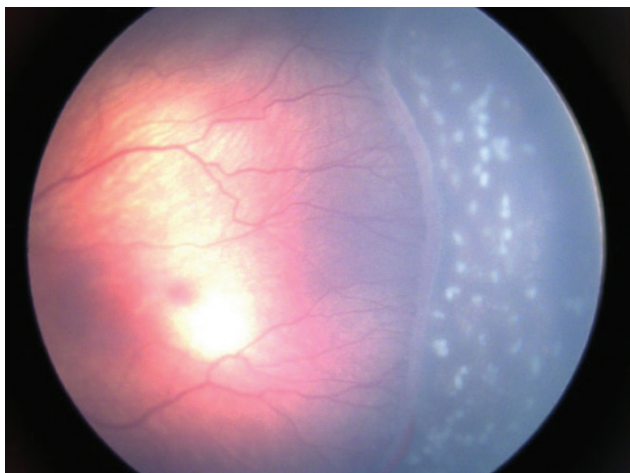


**Obrázek 13.** 4 týdny po léčbě anti-VEGF (ranibizumab) u pacienta s A-ROP (nález před léčbou na Obrázku 7)  
*A-ROP – Agresivní Retinopatie nedonošených*

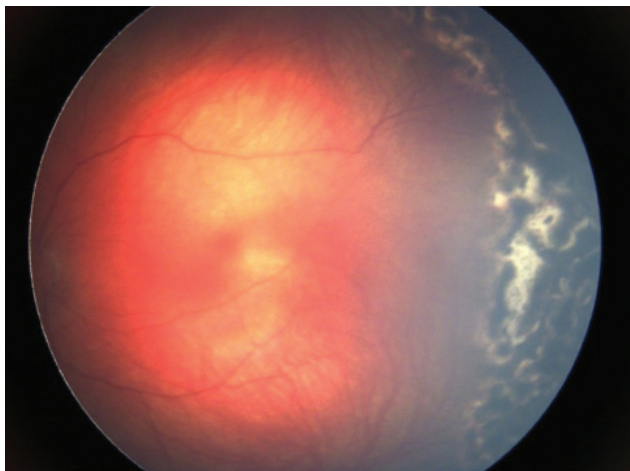


**Obrázek 14.** ROP stádium 3, zóna II, před laserovou fotokoagulací  
*ROP – Retinopatie nedonošených*

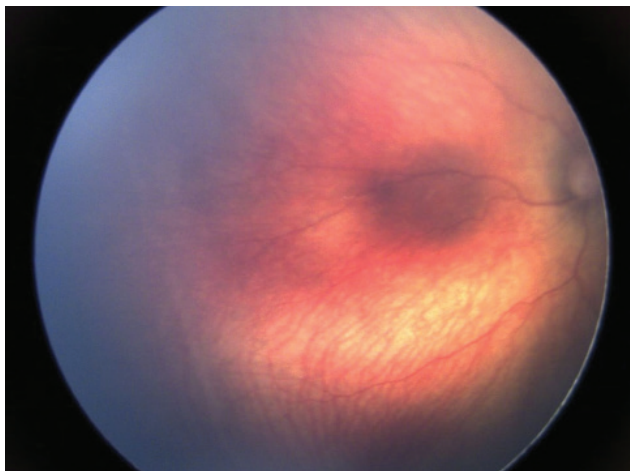




**Obrázek 15.** ROP stádium 3, tři dny po laserové fotokoagulaci  
*ROP – Retinopatie nedonošených*



**Obrázek 16.** ROP stádium 3, osm týdnů po laserové fotokoagulaci,  
pigmentace ložisek  
*ROP – Retinopatie nedonošených*



**Obrázek 17.** Počínající reaktivace 8 týdnů po léčbě anti-VEGF – náznak  
linie

sítnici s rizikem tvorby děr a mřížkových změn, makulární anomálie, cévní změny a glaukom.

## MATERIÁL A METODIKA

Screening retinopatie nedonošených probíhá jednou týdně nebo jednou za dva týdny podle nálezu až do dokončení vaskularizace sítnice. K vyšetření používáme indirektní oftalmoskop s použitím lupy o síle 20 D. Nezbytná je široká arteficiální mydriáza pacienta a také použití rozvěrače víček. Při nálezu ROP, která nevyžaduje léčbu, probíhají kontroly jednou týdně do regrese nálezu. Zvláštní pozornost je věnována pacientům se závažnou formou ROP, kde cévy končí v zóně I a v posteriorní zóně II. Zde jsou pacienti sledováni častěji a je u nich indikováno vyšetření retinální kamerou s digitální fotodokumentací. Toto vyšetření je nezbytné pro posouzení rozsahu nálezu, umožňuje detailní zhodnocení a pomáhá k velmi dobré kontrole efektu léčby. Vyšetření probíhá v lokální anestezii s použitím rozvěrače. Celkově stabilizovaný stav pacienta je podmínkou.

Do screeningu na naší klinice je každý rok zahrnuto průměrně 150 pacientů. Vyšetřujeme děti narozené do 31. gestačního týdne (g.t), tj. 31+ 6 s porodní hmotností pod 1501 g. Pokud je splněno alespoň jedno z těchto kritérií, je screening zahájen 4.–7. týden po narození. V některých případech do screeningu spadají i předčasně narozené děti s potencionálním rizikem vzniku ROP jako je respiratory distress syndrom (RDS), sepse, krevní transfuze, opakovaná oxygenoterapie, apnoické paury, vícečetné porody a intraventrikulární hemoragie. O indikaci ke screeningu rozhoduje neonatolog ve spolupráci s oftalmologem [5].

## VÝSLEDKY

Za 11 let sledovaného období bylo na Dětské oční klinice FN Brno ke screeningu předloženo celkem 1694 dětí, z toho 100 dětí vyžadovalo léčbu ROP. Screening v jednotlivých letech ukazuje Tabulka 1. V posledních třech letech je patrný na Neonatologickém oddělení FN Brno úbytek takových forem ROP, které by vyžadovaly léčbu. Vysvětlujeme si to pokrokem v neonatologické péči o předčasně narozené děti.

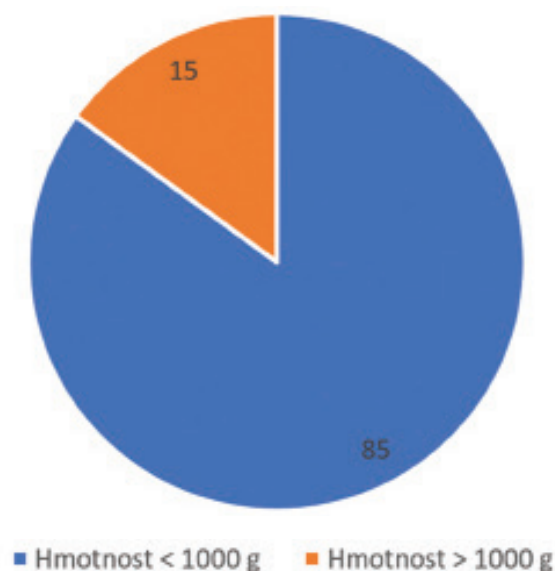
Všechny léčené děti jsme rozdělili dle porodní hmotnosti pod 1000 g a nad 1000 g. Z Grafu 1 je patrné, že nejvíce ohroženou skupinou ke vzniku ROP vyžadující léčbu byly děti s porodní hmotností menší než 1000 g.

Doporučení k léčbě ROP byla revidována na základě klinické studie časné léčby retinopatie, ETROP. Indikací k terapii je **pretreshold ROP typ 1**, s vysokou aktivitou onemocnění, kdy je časný výkon doporučován. Zahrnuje všechna stadia ROP v zóně 1 s plus formou, dále ROP 3 bez plus formy v zóně 1 a ROP 2 nebo 3 s plus formou v zóně 2. Výsledky léčby se po zavedení tohoto doporučení zlepšily. Záleží však na závažnosti onemocnění

a 30 % vysoce rizikové ROP v zóně 1 má nepříznivý výsledek, co se týče vidění [6].

**Pretreshold ROP typ 2**, zahrnuje ROP 1 nebo 2 v zóně 1 bez plus formy a ROP 3 bez plus formy v zóně 2, zde následuje pouze sledování, dokud nedojde k úplné regresi nálezu nebo naopak k progresi do pretreshold ROP typu 1.

Terapie by měla být zahájena do 48 až 72 hodin od stanovení diagnózy [7].



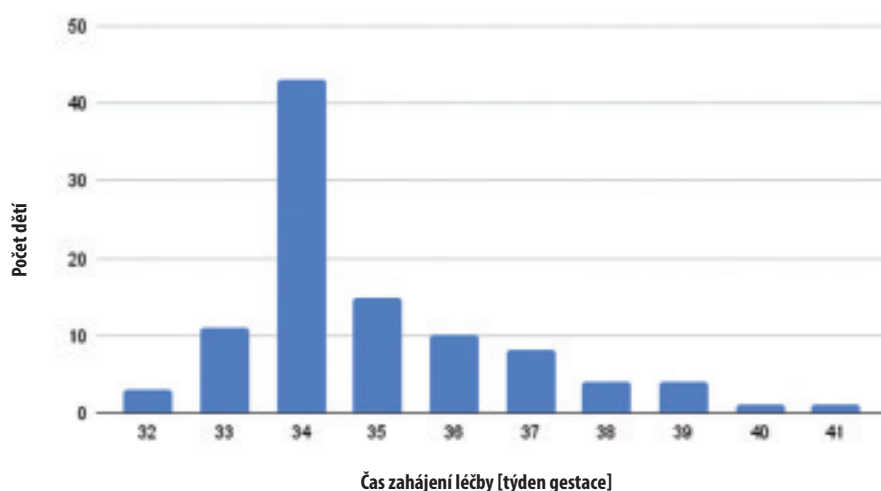
**Graf 1.** Rozdělení pacientů vyžadujících léčbu podle porodní váhy

V našem souboru pacientů byla nejčastěji zahájena léčba v 34. t. g. Rozložení pacientů podle gestačního věku v době zahájení léčby ukazuje Graf 2.

Terapie je založena na snížení hladiny VEGF v oku. Dosáhneme jí buď redukcí plochy avaskulární sítnice, která VEGF produkuje, tj. termokoagulací (fotokoagulace/kryo-koagulace) nebo aplikací anti-VEGF preparátů intravitreálně s vyvázáním již vytvořeného vaskulárního endoteliálního růstového faktoru (VEGF) [8].

Vyvíjející se retinální cévy rostou od zřetelného nervu do periferní avaskulární sítnice [9]. Hypoxické prostředí je důležité, protože stimuluje VEGF, který následně stimuluje růst retinálních cév do periferní avaskulární sítnice. Nízké hladiny kyslíku v tkáních zvyšují regulaci VEGF, zatímco hyperoxie snižuje hladinu VEGF. Předčasně narozené děti vystavené hyperoxii mají snížený retinální VEGF, což zastavuje normální růst cév a vzniká avaskulární sítnice. Dlouhodobé vystavení vysokým hladinám kyslíku nejen zastaví růst cév, ale povede také k vazokonstrikci, a nakonec k vazo-obliteraci, protože cévy involují kvůli nedostatku VEGF. Hyperoxie snižuje tvorbu VEGF jak v sítnici, tak v mozku, což vyvolává globální vazo-obliteraci nezralých cév, jak je vidět u ROP a periventrikulární leukomalacie.

V průběhu času, obvykle několika týdnů, se avaskulární sítnice stane ischemickou, což stimuluje pozdní produkci VEGF. Pokud je oblast avaskulární sítnice relativně malá, jsou produkovány fyziologické hladiny VEGF a stimuluje normální růst retinálních cév. Pokud je na druhé straně avaskulární oblast sítnice velká a je produkováno velké



**Graf 2.** Rozložení pacientů podle času zahájení léčby

**Tabulka 1.** Přehled screeningu a léčby ROP v jednotlivých letech

Rok	2012	2013	2014	2015	2016	2017	2018	2019	2020	2021	2022
Pacientů celkem	145	144	140	133	140	130	139	112	130	125	126
Léčeno pacientů	13	16	11	8	6	16	8	11	4	4	3
Léčeno (%)	9,0	11,1	7,9	6,0	4,3	12,3	5,8	9,8	3,1	3,2	2,4

ROP – Retinopatie nedonošených

množství VEGF, indukuje to nezralé retinální cévy k vyrašení arteriálních žilních (AV) zkratů na hranici mezi vaskularizovanou a avaskulární sítnicí (ROP fáze 1–2).

K regresi dochází, pokud VEGF stimuluje normální vaskularizaci za AV zkrat do avaskulární sítnice. Extrémně velké oblasti avaskulární sítnice na druhé straně zvyšují tvorbu VEGF stimulující neovaskularizaci AV zkratu (ROP stádium 3). Trvale vysoké hladiny VEGF mohou dokonce způsobit vazodilataci a tortuozitu stávajících cév zadního pólu (onemocnění PLUS), dilataci cév duhovky a rubeózu duhovky.

Snížení hladin retinálního VEGF, buď fotokoagulací periferní avaskulární sítnice aplikací laseru, nebo použitím anti-VEGF preparátů, povede k regresi neovaskularizace a sníží riziko nepříznivého vývoje onemocnění. Rozsáhlá neovaskularizace sítnice může způsobit retinální fibrovasculární proliferaci, jizvení a odchlípení sítnice (ROP fáze 4 a 5).

U sledované skupiny pacientů byla použita laserová fotokoagulace sítnice (LFK), intravitreální aplikace anti-VEGF, kryoterapie a jejich kombinace. Nejčastější formou ošetření sítnice s ROP byla na naší klinice kombinace LFK a intravitreální aplikace anti-VEGF. Dále jsme léčili v monoterapii LFK sítnice, aplikací anti-VEGF intravitreálně a nejméně častou metodou léčby byla kryoterapie, kterou v posledních letech nahradily nové léčebné metody.

Kryoterapie byla původně využívána k destrukci periférie sítnice zmrazením avaskulární sítnice přes zevní sklerální stěnu. Ačkoli je efektivní a ve své době revoluční v porovnání s moderními technikami je spektrum vedlejších účinků vysoké [10]. Během našeho sledovaného období byla kryoterapie použita k léčbě ROP celkem 2x jako monoterapie a 3x jako kombinovaná terapie následovaná LFK a aplikací anti-VEGF intravitreálně. V roce 2013 jsme provedli poslední kryoterapii v léčbě ROP.

Ablace avaskulární periférie LFK diodovým laserem je účinná léčba u periferních forem ROP, což ukazuje i sledované jedenáctileté období. Nástup regrese onemocnění je pomalejší, proto je důležité načasování tohoto zákroku. Následují pravidelné kontroly sítnice.

Další možností je použití anti-VEGF látek intravitreálně. Ve sledovaném období od roku 2012 do roku 2020

jsme použili v léčbě ROP bevacizumab. Do dnešního dne jsme u pacientů, kteří zůstali ve sledování v naší ambulanci, nezaznamenali žádné nežádoucí účinky odvodnitelné přímo spojitostí s léčbou tímto preparátem. Pacienti byli léčeni bevacizumabem v monoterapii, při nedostatečné regresi doplněnou LFK sítnice. Od roku 2020 používáme k léčbě ROP ranibizumab. Je lékem první volby u posteriorních nálezů ROP a ROP zóny I. V průběhu jedenácti sledovaných let byl u pacientů s diagnózou ROP na našem pracovišti aplikován celkem 6x, a to 3x v monoterapii a 3x doplněno LFK sítnice (Tabulka 2).

## DISKUZE

Efektivní léčba ROP zahrnuje nejen počáteční screening, ale také následné časté kontroly. Časná detekce a zahájení léčby ROP je stěžejní. V zemích se spolehlivým screeninem a dobrou neonatologickou péčí je incidence ROP nižší.

Byly publikovány studie z různých zemí, které uvádějí, že jak nižší gestační věk, tak nižší porodní hmotnost jsou významnými rizikovými faktory pro vznik ROP [11].

### Diskuze k jednotlivým typům léčby

#### Kryoterapie

Kryoterapie byla první ablační technikou používanou k léčbě ROP. Byla však spojena s očními komplikacemi, včetně periokulárního zánětu, odchlípení sítnice, vysoké myopie, trakcí a sítnicových záhybů se špatnou zrakovou ostrostí [12,13].

#### Laserová fotokoagulace

Hlavní léčbou ROP je po mnoho let nepřímá diodová LFK avaskulární periférie sítnice [10]. Výhodou je možnost ošetření celého pásu avaskulární sítnice na rozhraní vaskularizované a avaskulární části. Operaci ale nelze provést při úzké rigidní zornici, při naplnění cév pupilární membrány, při větším ztluštění avaskulární části nebo při větším zkalení optických medií. Proto s indikací nelze čekat tak dlouho jako u kryoterapie [8].

#### Anti-VEGF

V posledních letech se léčba odklání od destrukce sítnice k inhibici angiogenních stimulů pomocí anti-VEGF. U dětí předčasně narozených je třeba myslet na to, že léčba anti-VEGF by mohla zastavit normální vaskularizaci sítnice [1]. Tato potencionální interference pak může vést k pozdějším recidivám neovaskularizace. Pacienti po anti-VEGF v některých případech vyžadují v důsledku zpomalení normální vaskularizace delší dobu sledování.

Ve světě byly k léčbě ROP použity intravitreální léky ze skupiny anti-VEGF: pegaptanib, bevacizumab, ranibizumab, aflibercept a conbercept [14,15]. Oči s A-ROP a plochou neovaskularizací jsou v současnosti vhodné primárně pro léčbu anti-VEGF látkami [16].

**Tabulka 2.** Rozdělení pacientů podle typu léčby

		Počet pacientů		
		Jednoukrát	Opakováno	Celkem
Typ léčby	Kryo	2	0	2
	LFK	26	2	28
	Anti-VEGF	26	4	30
	LFK + Anti-VEGF	35	0	35
	LFK + Kryo	0	0	0
	LFK + Kryo + Anti-VEGF	3	0	3

Kryo – kryoterapie, LFK – laserová fotokoagulace, Anti-VEGF – aplikace anti-VEGF preparátu intravitreálně



Bevacizumab se dostává do systémového oběhu kvůli jeho delšímu systémovému poločasu ve srovnání s ranibizumabem. Jsou studie, které prokázaly zvýšené riziko opoždění neurovývoje u kojenců léčených anti-VEGF, ale připsat zpoždění neurovývoje samotné anti-VEGF terapii je obtížné, protože k samotné léčbě většinou dospějí nejrizikovější kojenci. K definitivnímu posouzení rizika neurovývojové poruchy by bylo zapotřebí dalších prospektivních studií [17]. Použití bevacizumabu v oftalmologii je „off – label“.

Ranibizumab byl v r. 2008 schválen Státním ústavem pro kontrolu léčiv k použití v oftalmologii. Účinek tohoto preparátu v léčbě ROP zkoumá studie, která si dává za cíl systematicky vyhodnotit klinickou účinnost intravitreální aplikace ranibizumabu v léčbě ROP.

Byly prohledány databáze MEDLINE (PubMed), Embase, China Biology Medicine disc, Cochrane Library, Web of Science, WanFang Data, CNKI a CQVIP databáze s cílem shromáždit randomizované kontrolované studie porovnávající účinnost ranibizumabu s laserovou léčbou u ROP [18]. Je zde zahrnuto celkem pět randomizovaných kontrolovaných studií porovnávajících účinnost ranibizumabu s laserovou léčbou u ROP. Doba vyhledávání byla od roku 2007, kdy byl ranibizumab schválen do 12. 1. 2022. V této studii byla jako index terapeutické účinnosti použita míra regrese neovaskularizace. Podle výsledků byla míra regrese neovaskularizace sítnice ve skupině s intravitreální injekcí ranibizumabu statisticky vyšší než ve skupině s laserovou terapií, ale výskyt nežádoucích účinků, včetně recidivy a komplikací se mezi nimi nelišil. Intravitreální injekce ranibizumabu proto může být v léčbě ROP klinicky účinnější než laserová terapie. Bezpečnost a účinnost ranibizumabu v dlouhodobé léčbě ROP vyžaduje další zkoumání.

## ZÁVĚR

V oblasti diagnostiky, managementu a léčby ROP přinesly poslední roky výrazný pokrok. Jedná se hlavně o neonatální péči, anti-VEGF terapii, nové zobrazovací metody v oftalmologii s digitalizací záznamu a možnosti v dětské vitreoretinální chirurgii. Revidovaná klasifikace ROP poskytuje podklad ke zlepšení výzkumu a péče o děti s ROP v budoucnu.

Oblastmi, kterými se další výzkum zabývá zahrnuje sledování cévních změn onemocnění, charakterizaci podle jiných zobrazovacích metod jako je fluorescenční angiografie a OCT, pochopení dlouhodobých rizik PAR (persistent avascular retina) a objasnění znaků reaktivace ROP.

## LITERATURA

1. Daruich A, Bremond-Gignac D, Behar-Cohen F, Kermorvant E. Rétinopathie du prématuré: de la prévention au traitement [Retinopathy of prematurity: from prevention to treatment]. *Med Sci (Paris)*. 2020 Oct;36(10):900-907. French. doi: 10.1051/medsci/2020163
2. de las Rivas Ramírez N, Luque Aranda G, Rius Díaz F, et al. Risk factors associated with Retinopathy of Prematurity development and progression. *Sci Rep*. 2020;12:21977.
3. Hong EH, Shin YU, Cho H. Retinopathy of prematurity: a review of epidemiology and current treatment strategies. *Clin Exp Pediatr*. 2022 Mar;65(3):115-126. doi: 10.3345/cep.2021.00773
4. Chiang MF, Quinn GE, Fielder AR, et al. International Classification of Retinopathy of Prematurity, Third Edition. *Ophthalmology*. 2021 Oct;128(10):e51-e68. doi: 10.1016/j.ophtha.2021.05.031
5. Wilkinson AR, Adams GGW, Fleck BW, Nieto-Hernandez R; Guideline Development Groups (GDG) of the Royal College of Paediatrics and Child Health (RCPCH) and the Royal College of Ophthalmologists (RCOphth). UK screening and treatment of retinopathy of prematurity Updated 2022 Guidelines. *Early Hum Dev*. 2023 Mar;177-178:105715. doi: 10.1016/j.earlhumdev.2023.105715
6. Kanski's Clinical Ophthalmology 2020; p.538.
7. Good WV; Early Treatment for Retinopathy of Prematurity Cooperative Group. Final results of the Early Treatment for Retinopathy of Prematurity (ETROP) randomized trial. *Trans Am Ophthalmol Soc*. 2004;102:233-248; discussion 248-520.
8. Zobanová A, Brychcinová P, Autrata R, Senková K. Screening, Treatment and Long-term Observation of Retinopathy of Prematurity Born Children in the Czech Republic. *Cesk Slov Oftalmol*. 2018;74(6):253-264.
9. Strube YNJ, Wright KW. Pathophysiology of retinopathy of prematurity. *Saudi J Ophthalmol*. 2022 Oct 14;36(3):239-242. doi: 10.4103/sjopt.sjopt\_18\_22
10. Wood EH, Chang EY, Beck K, et al. 80 Years of vision: preventing blindness from retinopathy of prematurity. *J Perinatol*. 2021 Jun;41(6):1216-1224. doi: 10.1038/s41372-021-01015-8
11. Yucel OE, Eraydin B, Niyaz L, Terzi O. Incidence and risk factors for retinopathy of prematurity in premature, extremely low birth weight and extremely low gestational age infants. *BMC Ophthalmol*. 2022 Sep 13;22(1):367. doi: 10.1186/s12886-022-02591-9
12. Dogra MR, Vinekar A. Role of Anti-Vascular Endothelial Growth Factor (Anti-VEGF) in the Treatment of Retinopathy of Prematurity: A Narrative Review in the Context of Middle-Income Countries. *Pediatric Health Med Ther*. 2023 Feb 15;14:59-69. doi: 10.2147/PHMT.S391591
13. Enríquez AB, Avery RL, Bauman CR. Update on Anti-Vascular Endothelial Growth Factor Safety for Retinopathy of Prematurity. *Asia Pac J Ophthalmol (Phila)*. 2020 Jul-Aug;9(4):358-368. doi: 10.1097/APO.0000000000000302
14. Sabri K, Ellis AL, Lee EY, Dutta S, Vinekar A. Retinopathy of Prematurity: A Global Perspective and Recent Developments. *Pediatrics*. 2022 Sep 1;150(3):e2021053924. doi: 10.1542/peds.2021-053924. PMID: 35948728
15. Autrata R, Krejčířová I, Senková K, et al. Intravitreal pegaptanib combined with diode laser therapy for stage 3+ retinopathy of prematurity in zone I and posterior zone II. *E J Ophthalmol*. 2012 Sep-Oct;22(5):687-694. doi: 10.5301/ejo.5000166
16. Fierson WM; American academy of pediatrics section on ophthalmology; american academy of ophthalmology; american association for pediatric ophthalmology and strabismus; american association of certified orthoptists. Screening Examination of Premature Infants for Retinopathy of Prematurity. *Pediatrics*. 2018 Dec;142(6):e20183061. doi: 10.1542/peds.2018-3061. Erratum in: *Pediatrics*. 2019 Mar;143(3)
17. Hartnett ME. Retinopathy of Prematurity: Evolving Treatment With Anti-Vascular Endothelial Growth Factor. *Am J Ophthalmol*. 2020 Oct; 218:208-213. doi: 10.1016/j.ajo.2020.05.025, Erratum in: *Am J Ophthalmol*. 2021 Nov; 231:213
18. Wang Z, Zhang Z, Wang Y, Di Y. Effect of ranibizumab on retinopathy of prematurity: A meta-analysis. *Front Pharmacol*. 2022 Aug 22; 13:897869. doi: 10.3389/fphar.2022.897869